



**CREMAL**  
CONSELHO REGIONAL DE MEDICINA DO ESTADO DE ALAGOAS

# Prof. Dr. José Elias Soares da Rocha

**Professor Titular da Disciplina de *Obstetrícia da Faculdade de Medicina da Universidade Federal de Alagoas (FAMED/UFAL)* Mestre e Doutor pela Faculdade de Medicina de Ribeirão Preto - USP**  
**CONSELHEIRO-CREMAL/SOALGO**



# USG OBSTÉTRICA do 1º trimestre x Morfológico 1º Trim

**INDICAÇÕES E MOMENTO DA REALIZAÇÃO**  
**VIA DE REALIZAÇÃO**

# Exame obstétrico x morfológico do 1º trimestre e sua importância

- **Indicações: todas as gestantes ?**
- **Momento da realização: 11 a 13 semanas e 6 dias ” - Fim da 12ª e início da 13ª semana**
- **Via de acesso: Endovaginal e Transabdominal em (95%)**
- **CCN = 45 a 84 m**

# Exame obstétrico do 1º trimestre e sua importância

## INDICAÇÕES

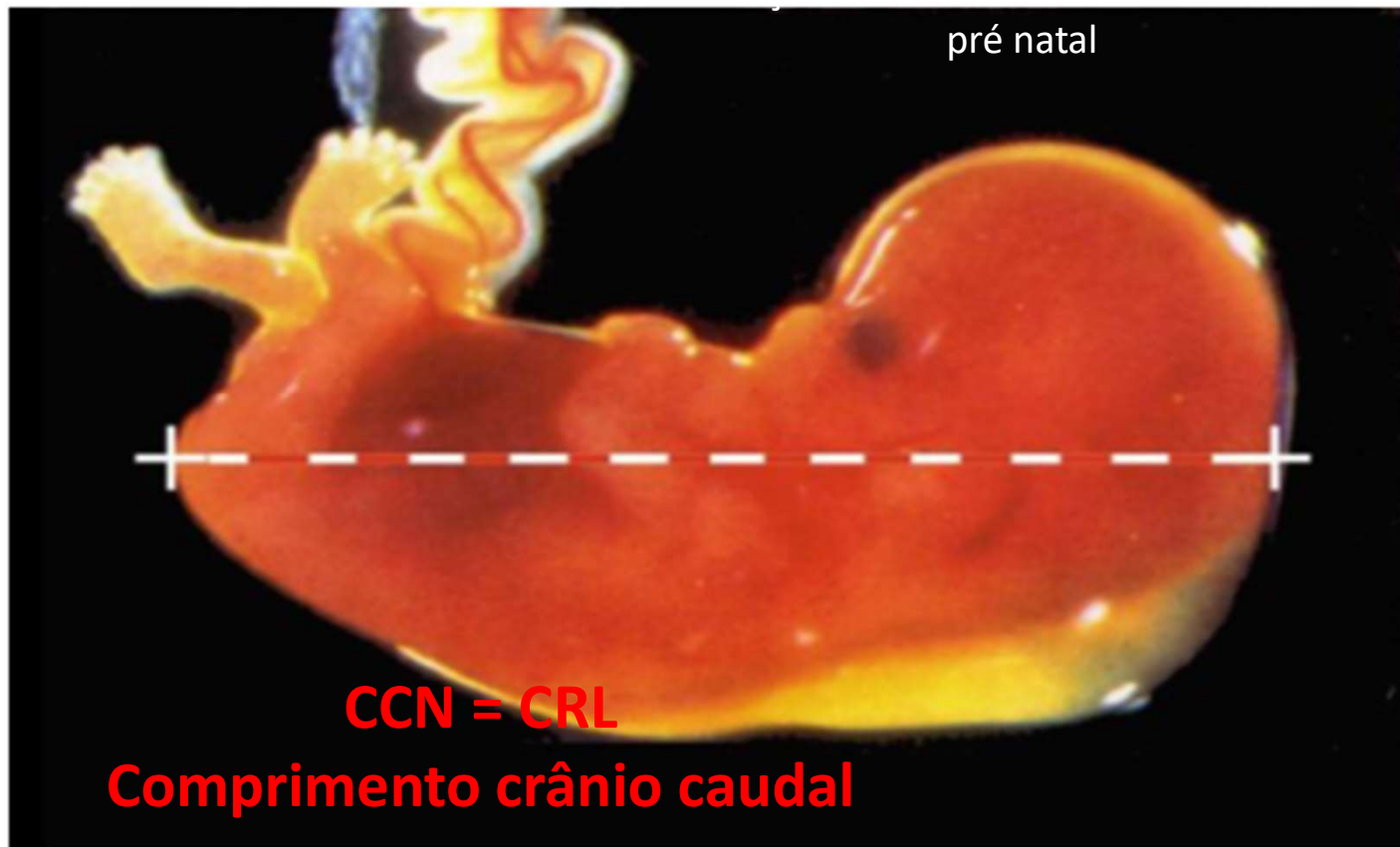
- **DATAÇÃO PRECISA DA GESTAÇÃO – Comprimento crânio caudal (CCN)**
- **DIAGNÓSTICO GEMELIDADE**
- **DETERMINAR A AMNIONICIDADE E CORIONICIDADE**
- **Rastrear evidências de transfusão feto-fetal**
- **(discordância de tamanho fetal maior que 20%;  
ou líquido amniótico de volume discordante).**
- **AVALIAÇÃO DE DESCOLAMENTO SUBCORIÔNICO**
- **AVALIAÇÃO VITALIDADE EMBRIONÁRIA/Fetal**
- **DIAGNÓSTICO E CONDUTA - MASSA PÉLVICA 1º TRIM GRAVIDEZ**
- **SCREEN DO PARTO PRÉ-TERMO – MENSURAÇÃO COLO UTERINO**

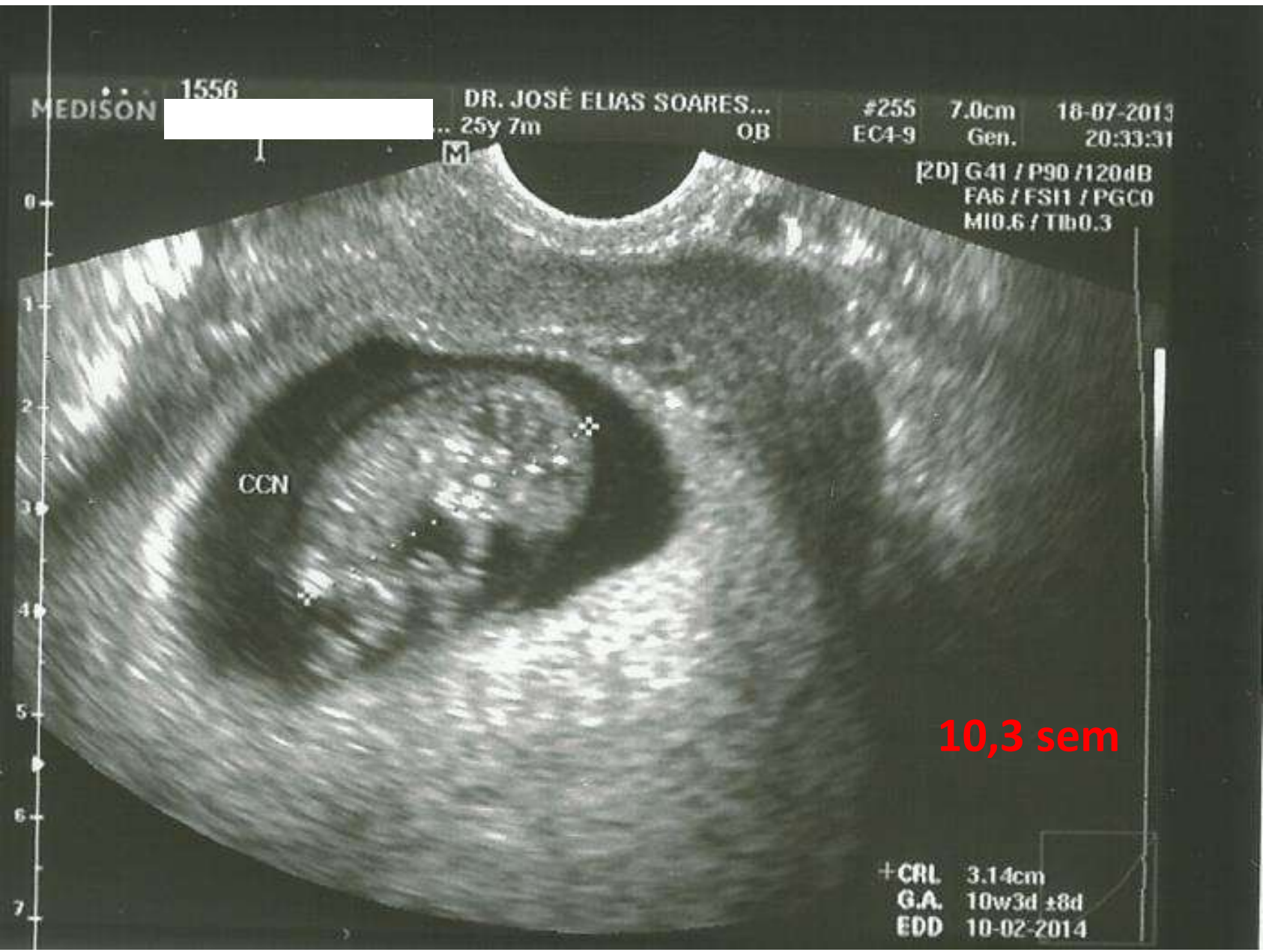# Exame Morfológico do 1º trimestre

## OUTROS OBJETIVOS - ANATOMIA FETAL

- Pólo cefálico (ossificação – ACRANIA E ENCEFALOCELE)
- Cérebro (plexo coroide;foice; fossa posterior, Diâmetro do tronco cerebral (translucência interna)
- Face (osso nasal – triângulo posterior e lábios)
- Coluna (espinha bífida, cifo escoliose)
- Tórax (diafragma – hérnia diafragmática)
- Coração (4 câmaras -FCF)
- Abdome (estômago ; onfalocele e gastrosquise)
- Aparelho Genito-urinário (rins e bexiga)
- Extremidades

# Exame obstétrico do 1º trimestre e sua importância





MEDISON

1556

DR. JOSÉ ELIAS SOARES...  
.. 25y 7m OB

#255 7.0cm 18-07-2013  
EC4-9 Gen. 20:33:31

[2D] G41 / P90 / 120dB  
FA6 / FS11 / PGC0  
MI0.6 / TIb0.3

CCN

10,3 sem

+CRL 3.14cm  
G.A. 10w3d ±8d  
EDD 10-02-2014

MEDISON 9

N [REDACTED]

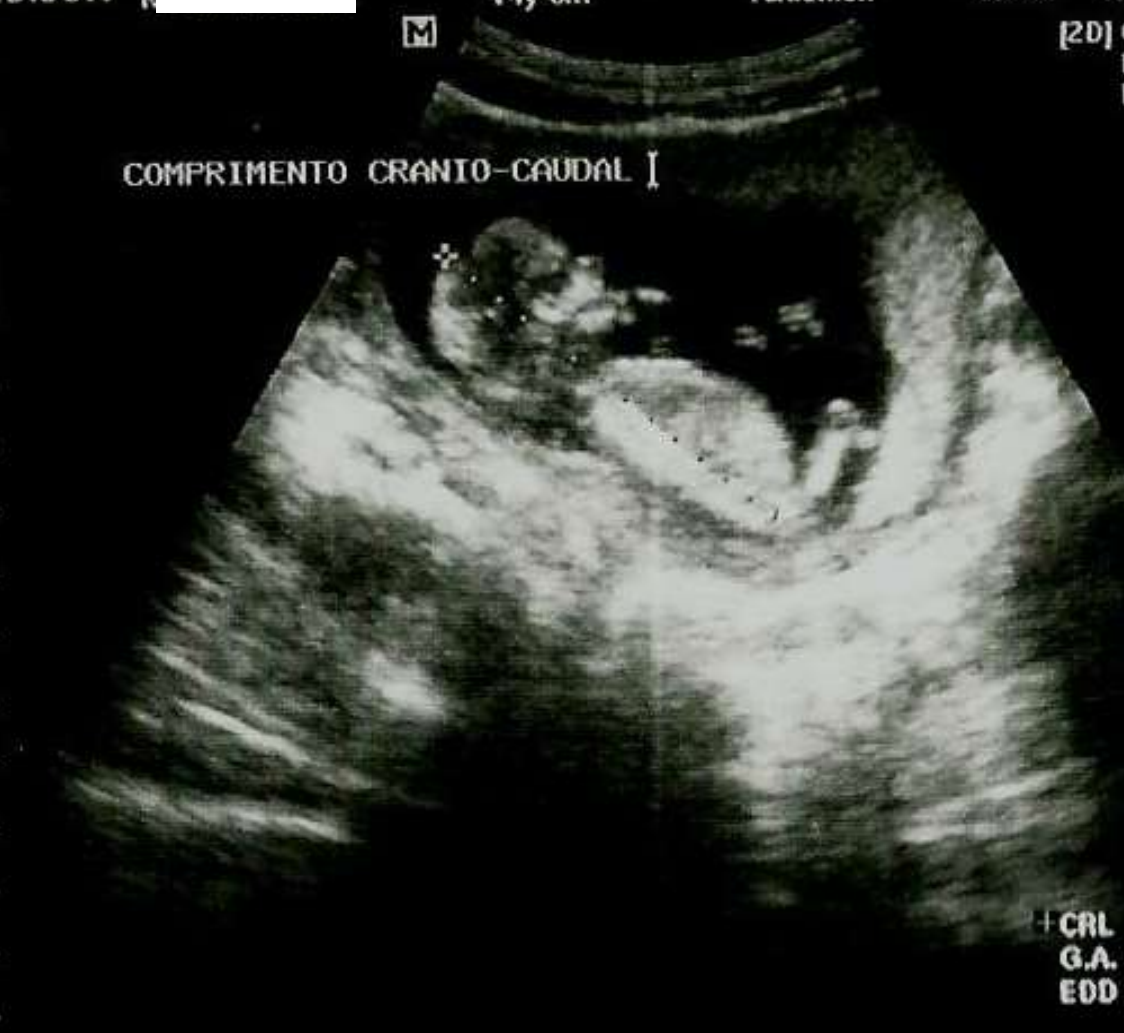DR. JOSÉ ELIAS SOARES...  
14y 0m Abdomen

#105 15.0cm 09-08-2014  
CHZ-8 HPen. 08:06:10

[2D] G37 / P90 / 125dB  
FA6 / FS11 / PGC0  
MI0.8 / TIS0.1

COMPRIMENTO CRANIO-CAUDAL I

0-  
5  
10  
15

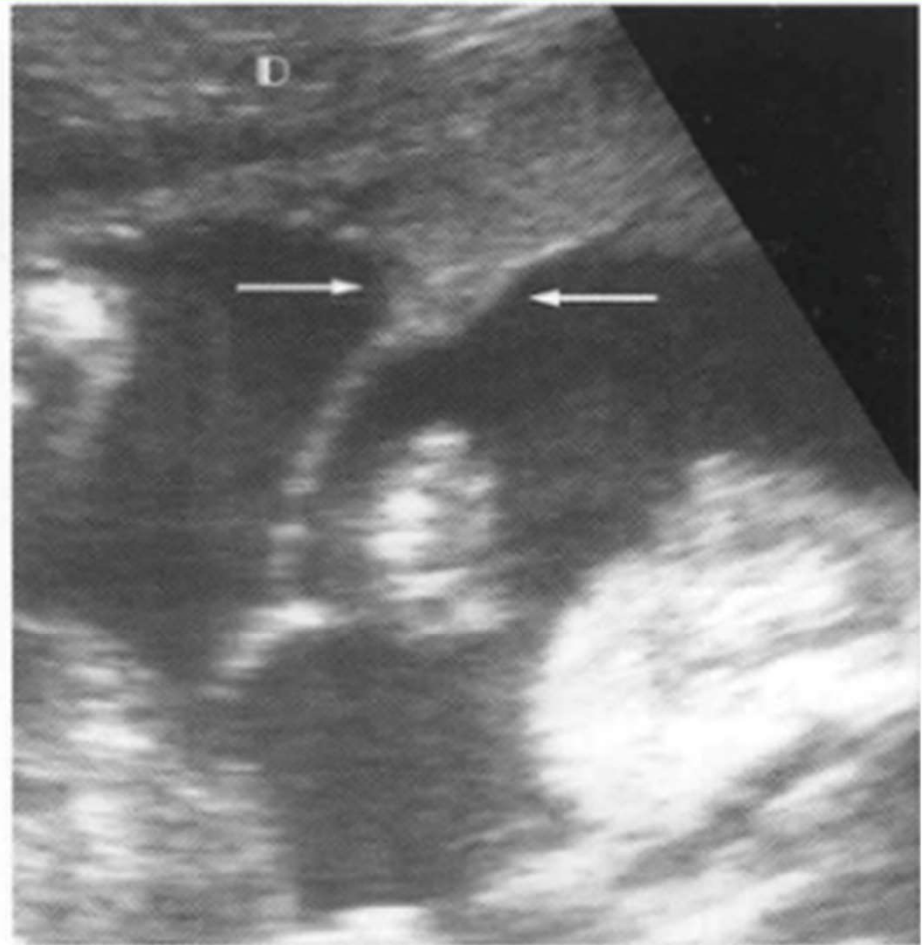
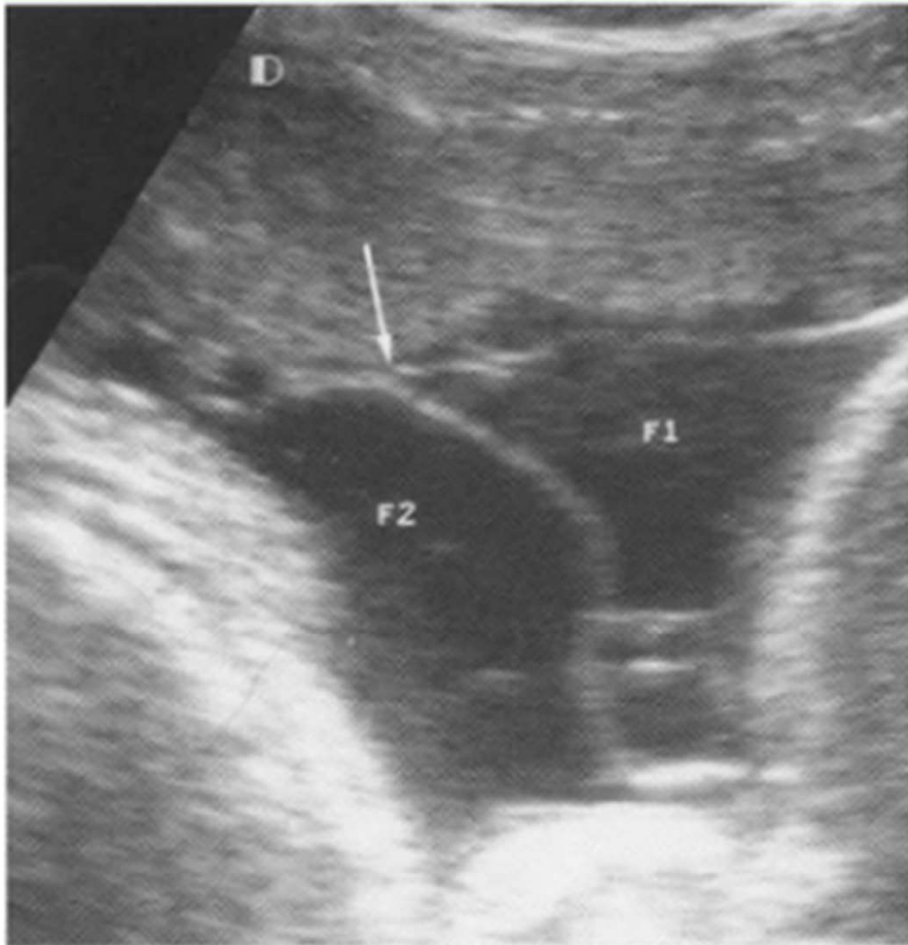


13,2 sem

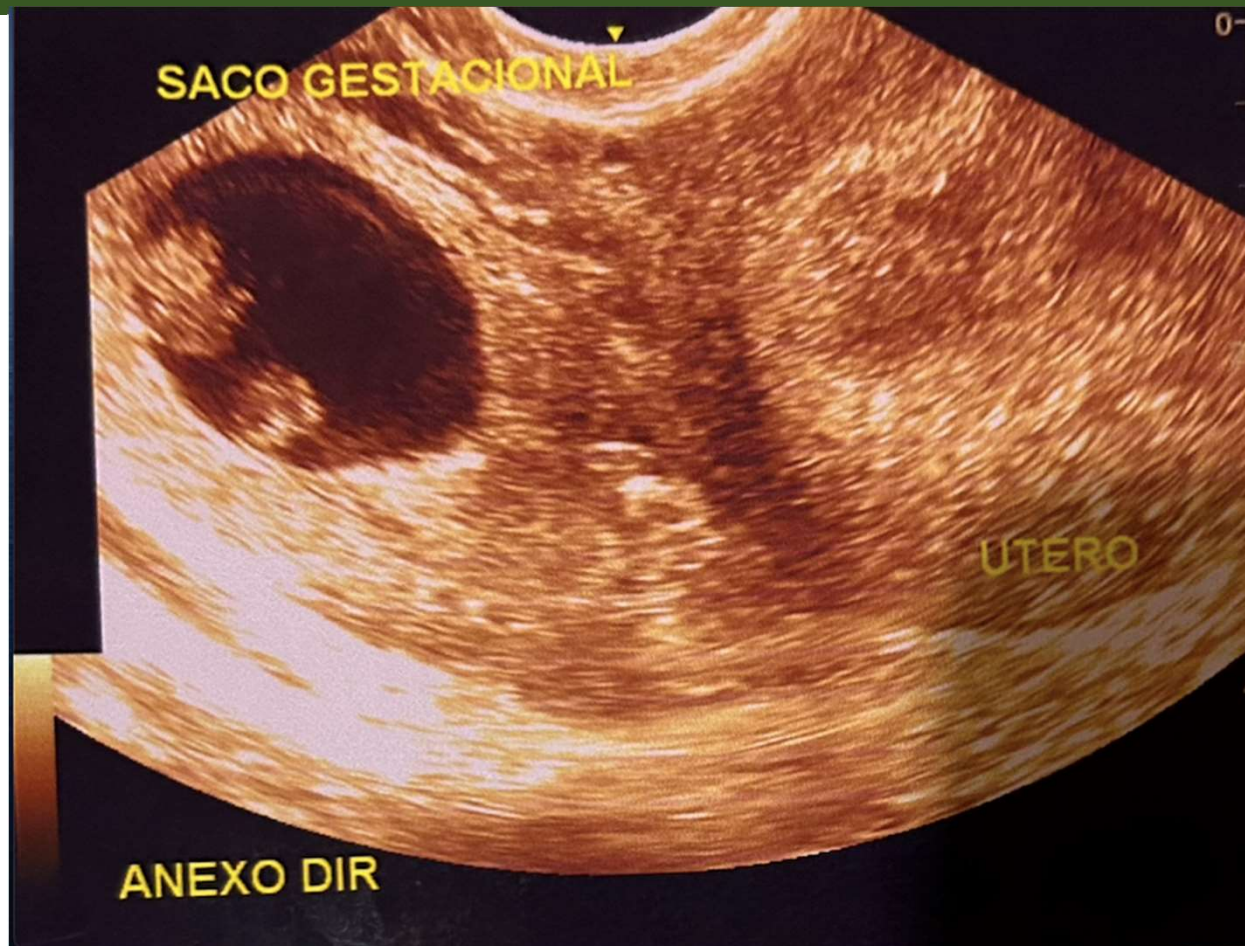CRL 6.66cm  
G.A. 13w2d ±11d  
EDD 12-02-2015



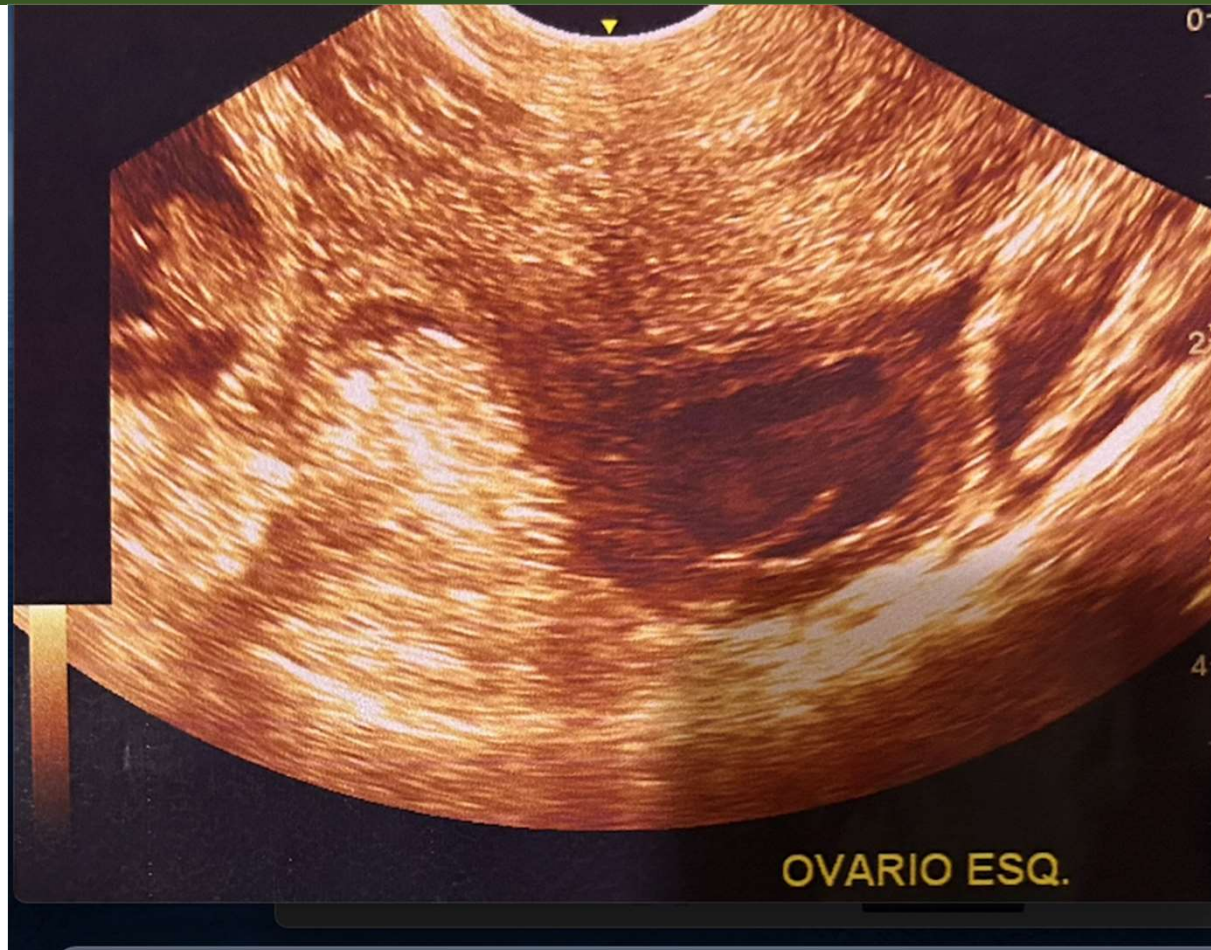# Exame obstétrico do 1º trimestre e sua importância



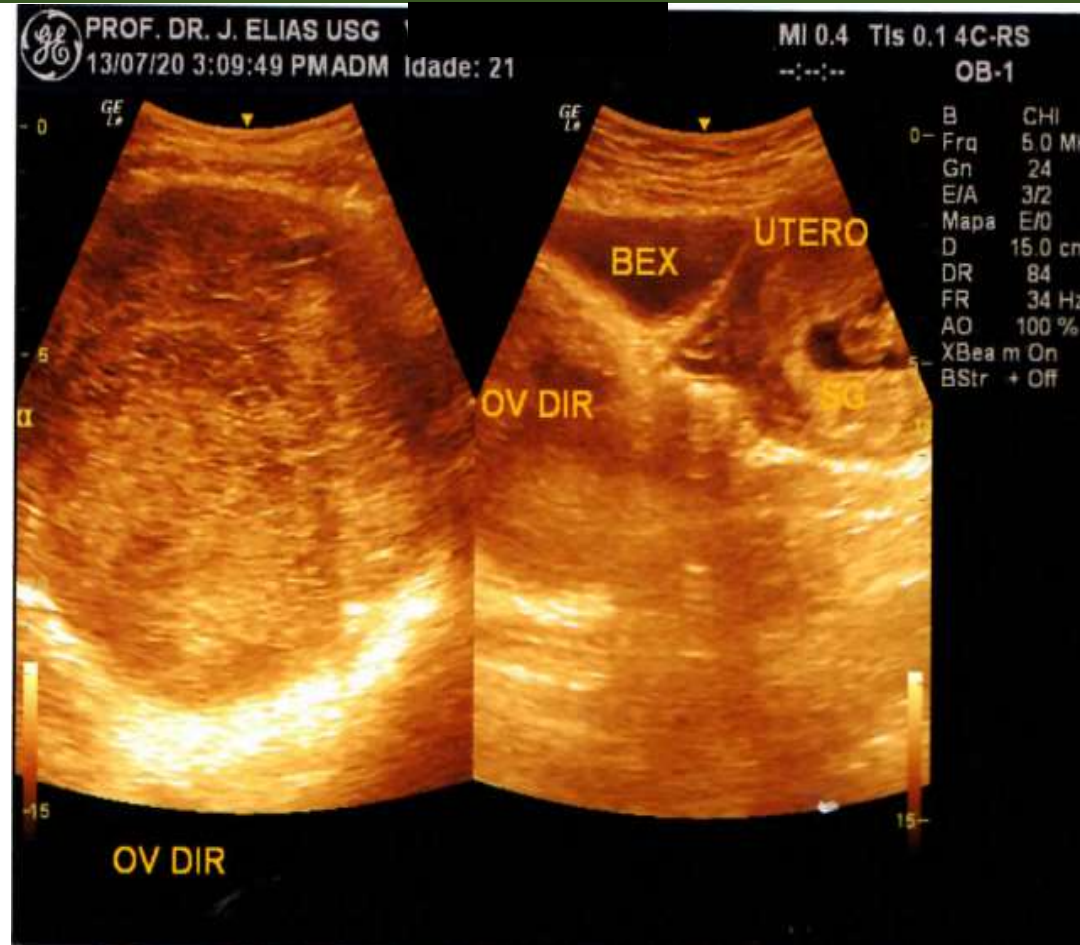# Exame obstétrico do 1º trimestre e sua importância



# DIAGNOSTICO DIFERENCIAL DE UMA MASSA ANEXIAL



# Exame obstétrico do 1º trimestre e sua importância



# Exame Morfológico do 1º trimestre

- **Comprimento cabeça-nádegas (C.C.N.)**
- **Translucência nucal;**
- **Frequência cardíaca fetal;**
- **Doppler da artéria uterina D e E**
- **Cálculo de probabilidade para cromossomopatia**
- **Predição de Pré-Eclâmpsia precoce**

# Exame Morfológico do 1º trimestre

- **MARCADORES DE ANEUPLOIDIAS**

**Translucência Nucal (TN)**

**Ossos nasais (ausentes)**

**Fluxo tricúspide (Regurgitação da válvula tricúspide)**

**Ducto venoso (ONDA A reversa/normal).**

## O QUE SIGNIFICA TRANSLUCÊNCIA NUCAL ?

- **1. A TN é a aparência ultrassonográfica do acúmulo de fluido na região cervical posterior do feto no primeiro trimestre da gravidez.**
- **2. O termo TN é utilizado, independentemente da aparência do acúmulo de líquido e pode restringir-se apenas a região cervical ou englobar todo o feto.**
- **3 . A incidência de anomalias, cromossômicas ou não, está relacionada à medida da TN, não à sua aparência. Durante o segundo trimestre, a translucência pode desaparecer ou, em alguns casos, evoluir para edema nucal ou higroma cístico, nome designado ao acúmulo de líquido excessivo na região cervical posterior do feto no SEGUNDO e TERCEIRO trimestres.**

*Nicolaides, 2004*

**CRL= 45-84 mm.**

**Magnificación adecuada**

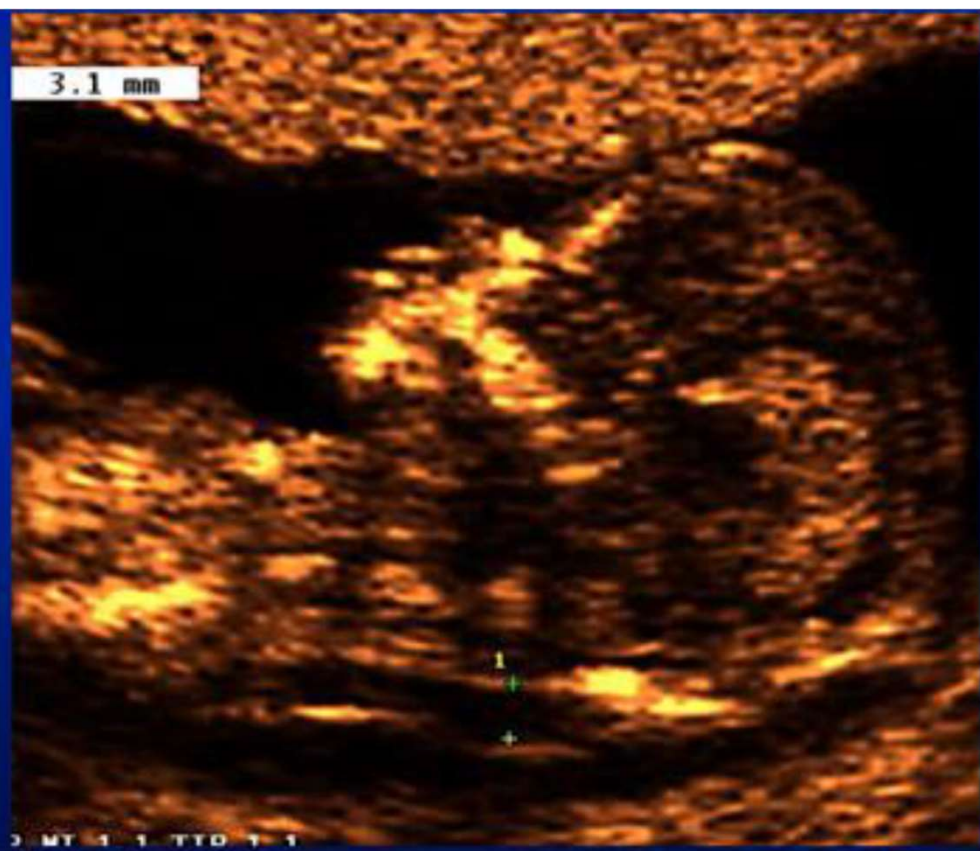
**Visión perfil fetal**

**Posición Fetal**

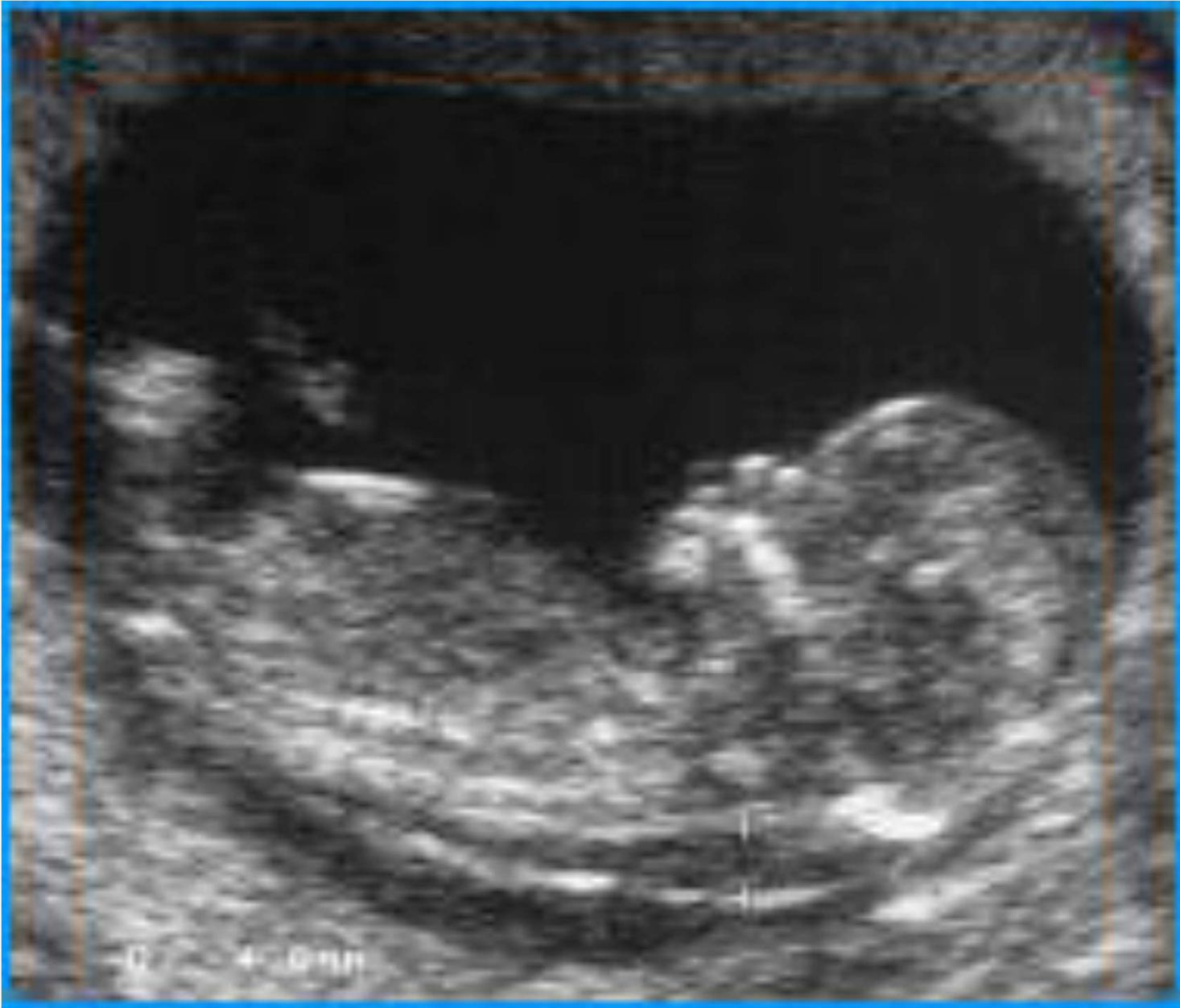**Colocación calipers**

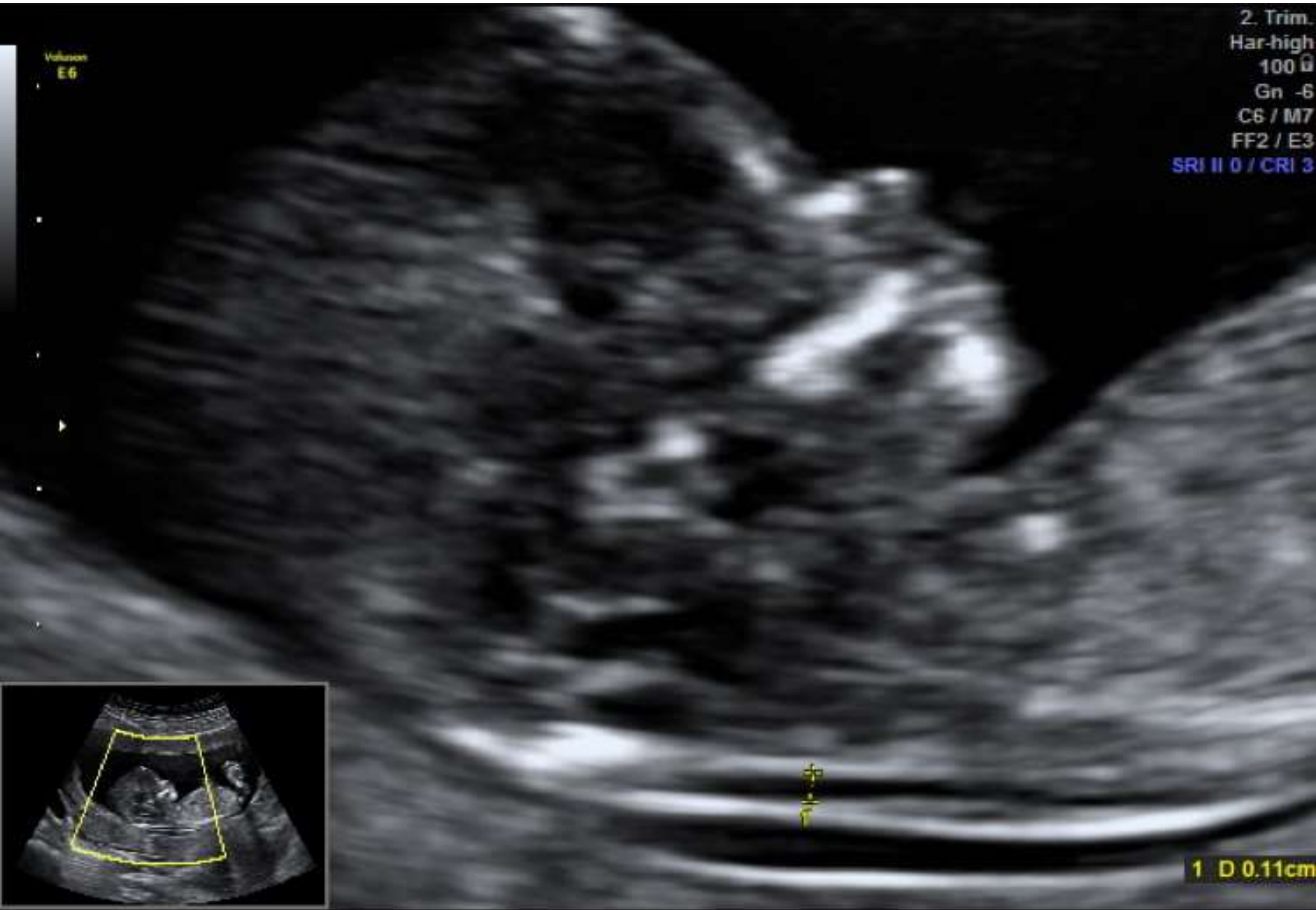**Parte más ancha**

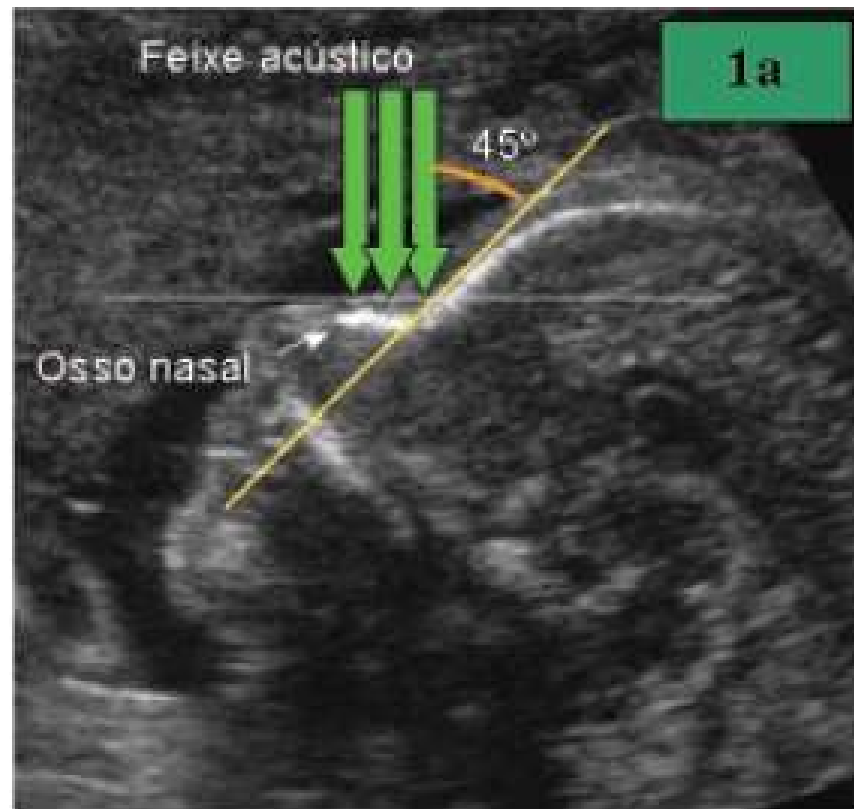
**Evitar factores de confusión**









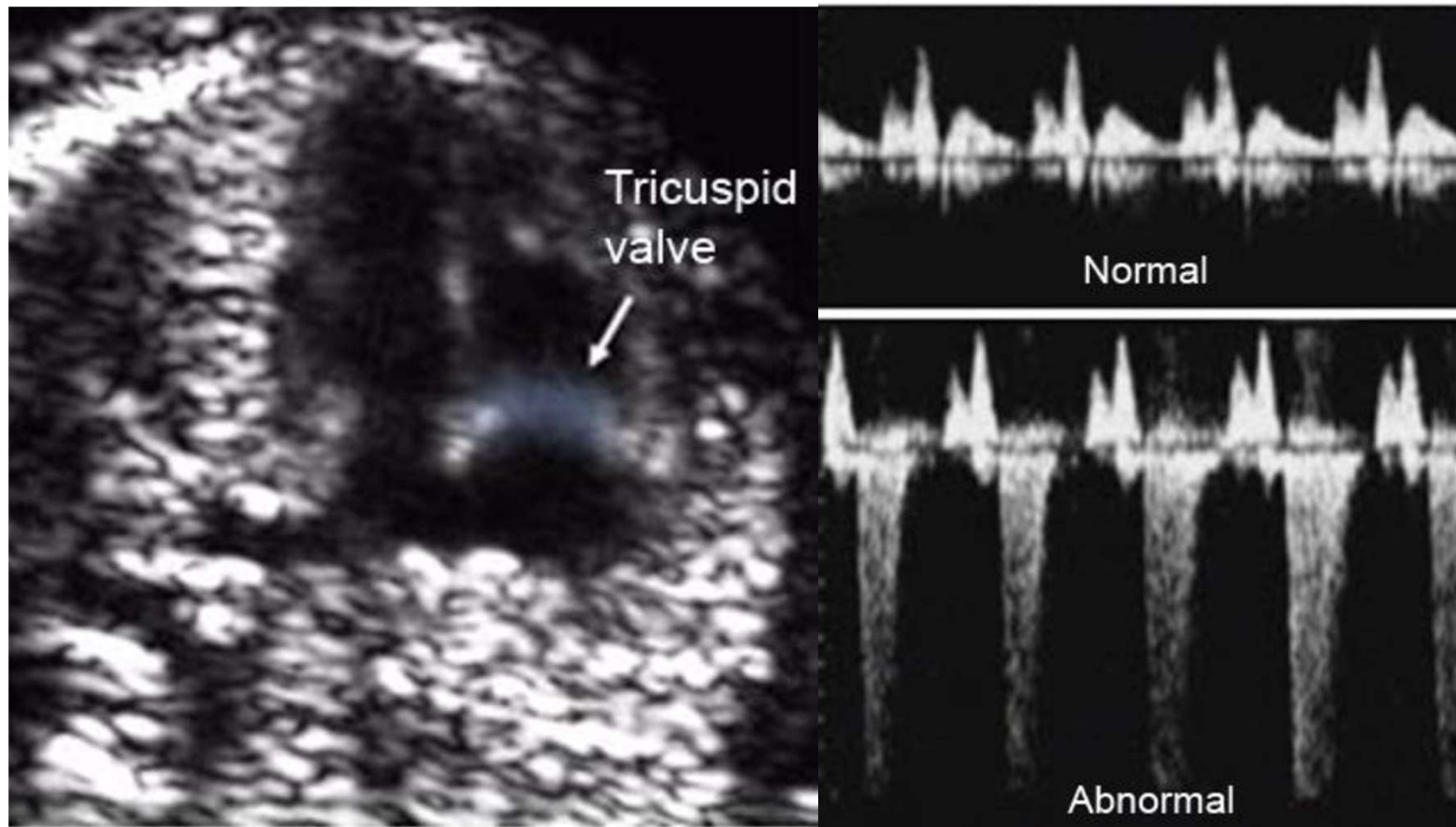


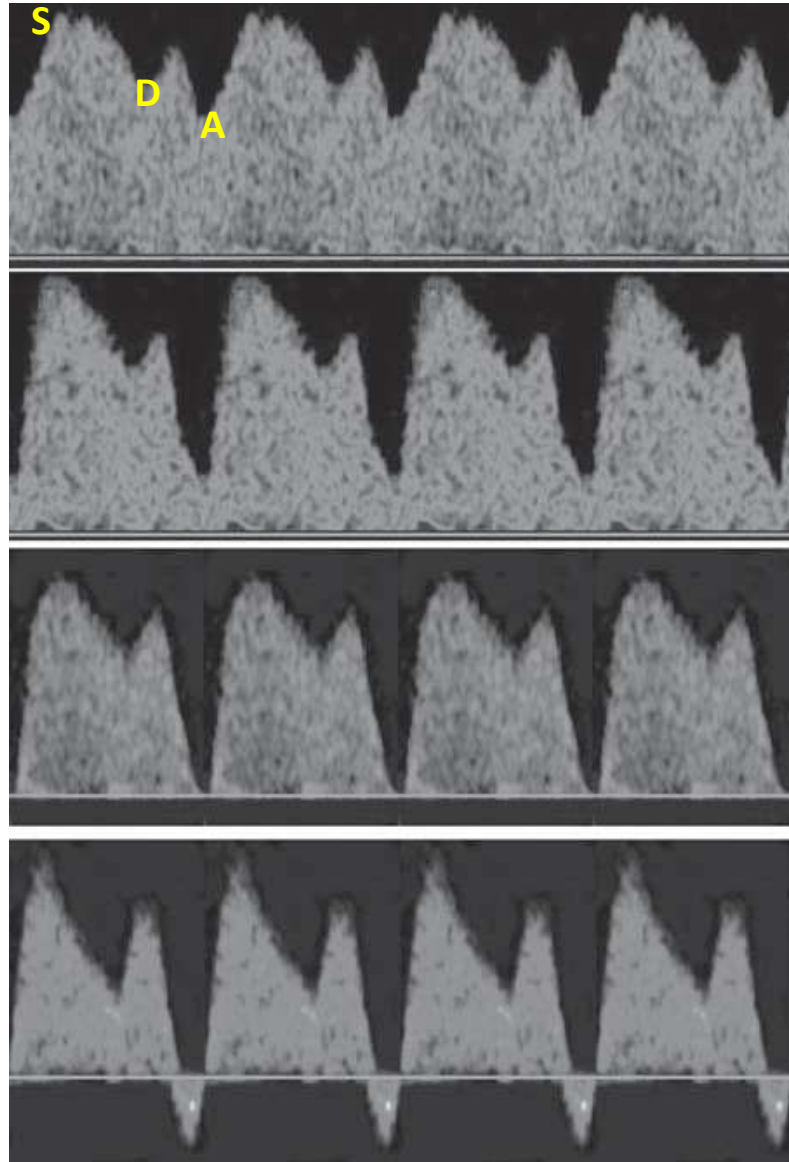
# Morfológico do 1º Trimestre

- *Regurgitação da válvula Tricúspide*

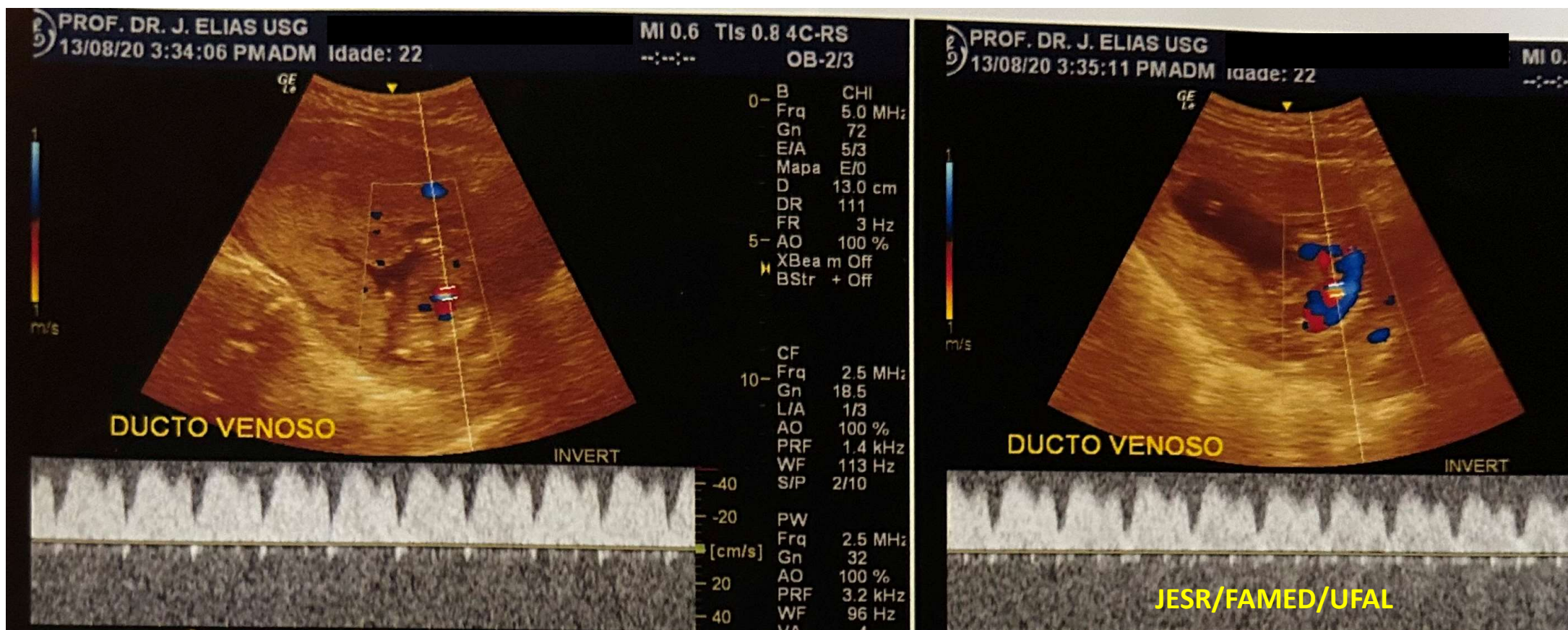
**CORTE AXIAL DO TÓRAX  
PRESET ECOCARDIO FETAL  
CORAÇÃO 4 CÂMERAS (apical)  
VOLUME DA AMOSTRA DE 2-3 MM NA  
VÁLVULA TRICÚSPIDE  
ÂNGULO MENOR QUE 30 °  
REGURGITAÇÃO HOLOSSITÓLICA COM  
VELOCIDADE MAIOR QUE 60 cm/s**

# Morfológico do 1º Trimestre





# Morfológico do 1º Trimestre



# Exame Morfológico do 1º trimestre

- REALIZAR EXAME MORFOLÓGICO DO 1º TRIMESTRE SUS ?
- É VIÁVEL NA PRÁTICA DO DIA A DIA ?
- OPERACIONALIDADE ?
- DISPONIBILIDADE:
  - MATERIAL
  - REALIZAÇÃO
- QUAL É A SUA OPINIÃO ?



*Memorial Prof. Dr. José Elias*

Obrigado ao  
casal: José Elias  
da Rocha

E  
Luiza Soares  
Cunha  
Meus pais pela  
concepção! E  
ter me  
ensinado a ser  
um eterno  
aprendiz !



6 meses



1 ano e  
3  
meses



OBRIGADO,  
ATÉ O PRÓXIMO CURSO !