


A close-up photograph of a person's hands holding a pink awareness ribbon against their chest. The ribbon is tied in a loop and hangs down. The person's skin is light-toned, and their hands are positioned to hold the ribbon prominently. The background is a soft, out-of-focus light color.

Saúde mamária

Dra. Claudia Lages

Epidemiologia

	Localização Primária	Casos	%
Mulheres 	Mama feminina	73.610	30,1%
	Cólon e reto	23.660	9,7%
	Colo do útero	17.010	7,0%
	Traqueia, brônquio e pulmão	14.540	6,0%
	Glândula tireoide	14.160	5,8%
	Estômago	8.140	3,3%
	Corpo do útero	7.840	3,2%
	Ovário	7.310	3,0%
	Pâncreas	5.690	2,3%
	Linfoma não Hodgkin	5.620	2,3%

Fonte: INCA 2023

Fatores de risco

A person's hands are shown holding a pink awareness ribbon, which is a symbol for breast cancer. The background is a soft-focus image of the person's arms and hands.

1-) Não modificáveis:

a) Sexo feminino;

b) Idade;

c) Menarca precoce e menopausa tardia;

d) Nuliparidade;

e) Primeira gestação após 30 anos;

f) Raça e etnia;

g) Fatores de risco genéticos.

Fatores de risco

A close-up photograph of a person's hands holding a pink awareness ribbon. The person's torso is visible in the background, and the hands are in the foreground, one holding the ribbon from the top and the other from the bottom. The ribbon is a vibrant pink color and is held in a way that it forms a loop at the top. The background is a soft, out-of-focus light color.

2-) Modificáveis

a) IMC > 30 na pós-menopausa;

b) Alcoolismo;


c) TRH;

d) ACO.

A close-up photograph of a person's bare chest. Their hands are positioned to hold a pink awareness ribbon, which is draped across the chest. The person's left hand is on the left side of the ribbon, and their right hand is on the right side, with fingers slightly curled. The background is a plain, light color.

Risco familiar para câncer de mama

Risco pessoal para câncer de mama

A close-up photograph of a person's hands holding a pink awareness ribbon against their chest. The ribbon is tied in a loop and hangs down. The person's skin is light-toned, and their hands are positioned to hold the ribbon in front of their chest area. The background is a plain, light color.

Rastreamento do Câncer de Mama no Brasil

Diretrizes CBR / SBM / FEBRASGO – 2023

Por que rastrear ?

- Câncer mais incidente em mulheres
- Brasil 2023: ~73 mil novos casos
- Redução de mortalidade: 22–30%
- Mais tumores iniciais
- Tratamentos menos agressivos

População de Risco Habitual

- Mamografia anual
 - 40–74 anos (Categoria A)
 - ≥ 75 anos \rightarrow individualizar (Manter se expectativa de vida > 7 anos)
- Obs: USG e RM não indicadas no risco habitual.

Métodos de Imagem

- Mamografia
 - Método padrão-ouro
- Tomossíntese
 - Maior detecção
 - Menor reconvocação
 - Recomendada quando disponível

Mamas Densas



- Problemas:

- ↓ Sensibilidade da mamografia
- ↑ Câncer de intervalo

- Conduta:

- Manter MG anual
- Considerar US adjunta
- RM pode ser considerada (mamas extremamente densas)

Lesões de Alto Risco

- HDA, HLA, CLIS
- Aumentam risco 3–10x.
- Conduta baseada em risco ao longo da vida:
 - $<20\%$ → MG anual
 - $\geq 20\%$ → MG + RM anual

Obs: Sempre calcular risco (Gail ou Tyrer-Cuzick).

História Pessoal de Câncer

- Risco 7x maior de novo câncer.
- Cirurgia conservadora
 - MG anual
 - Considerar RM se <50 anos ou mama densa
- Mastectomia
 - Rastrear apenas mama contralateral

Radioterapia Torácica (<30 anos)

- Risco muito elevado.
- Conduta:
 - MG anual (a partir 30 anos ou 8 anos após RT)
 - RM anual (a partir 25 anos)

Obs: Grupo equivalente a alto risco genético.

Mutações Genéticas ($\geq 20\%$ risco vida)

- Exemplos: BRCA1; BRCA2; TP53.
- Conduta:
 - RM anual (início 20–30 anos)
 - MG anual (30–35 anos)
 - US apenas se RM indisponível

Obs: RM é o principal método nesse grupo.

Prevenção

A close-up photograph of a person's hands holding a pink awareness ribbon. The ribbon is held taut between the fingers, forming a loop. The background is a soft-focus image of a person's torso, suggesting a breast examination or a focus on breast health.

1-) Primária:

a) Profilaxia medicamentosa;

b) Cirurgias redutoras de risco.

2-) Secundária.

Diagnóstico

A person's hands are shown holding a pink awareness ribbon, which is a symbol for breast cancer awareness. The background is a soft-focus image of a person's torso.

1-) Clínico:

a) Anamnese;

b) Exame físico.

2-) Mamografia*;

3-) Ecografia;

4-) Ressonância magnética;

5-) Procedimentos invasivos*;

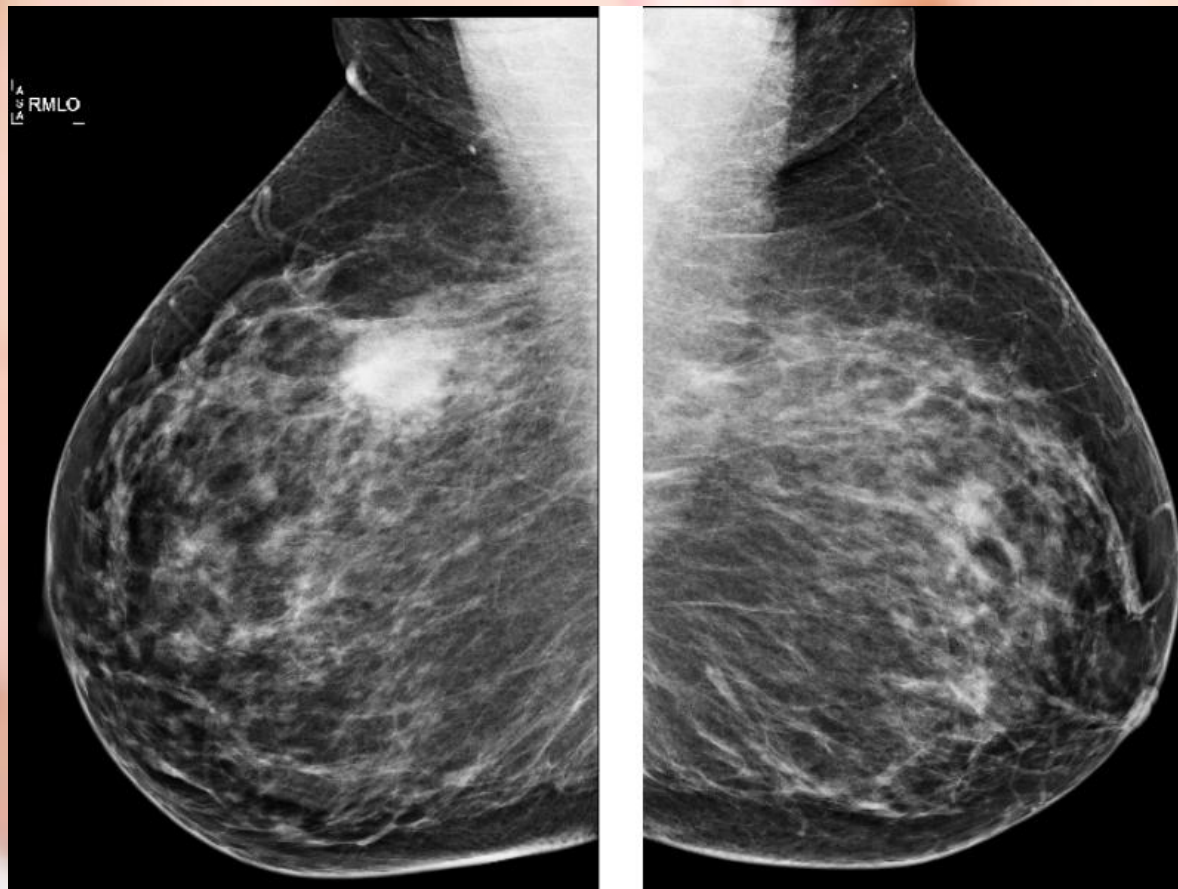
6-) Imunohistoquímica*.

Mamografia

Tabela 1. Categorias do BI-RADS, recomendações e risco de câncer

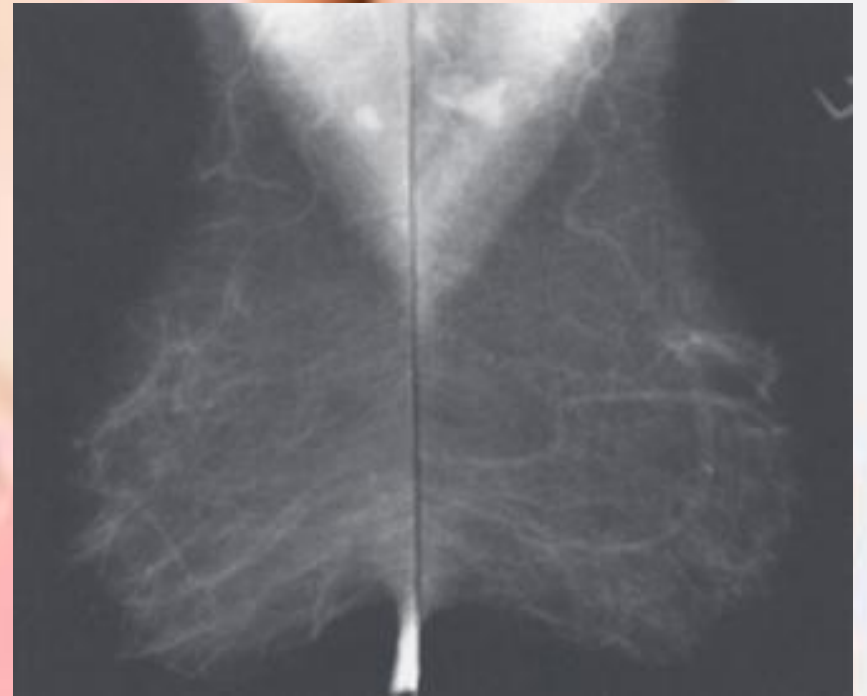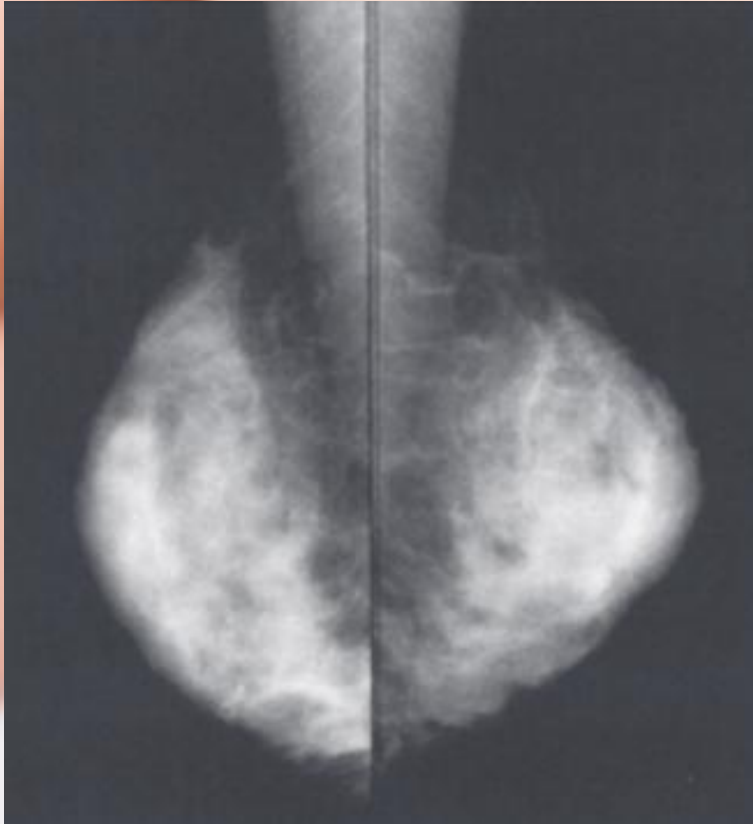CATEGORIA	IMPRESSÃO DIAGNÓSTICA	RECOMENDAÇÃO	RISCO DE CÂNCER (%)
0	Exame inconclusivo	Complementar o estudo	Exame incompleto
1	Normal	Exame de rotina anual	0
2	Achado Benigno	Exame de rotina anual	0
3	Achado provavelmente benigno	Realizar controle precoce (em 6, 12, 24 e 36 meses)	≤ 2
4	Achado suspeito	Prosseguir investigação: realizar biópsia	3 – 94%
5	Achado altamente suspeito	Prosseguir investigação: realizar biópsia	≥ 95
6	Achado investigado previamente e com resultado positivo (câncer)	Tratamento adequado	100

Classificação mamográfica



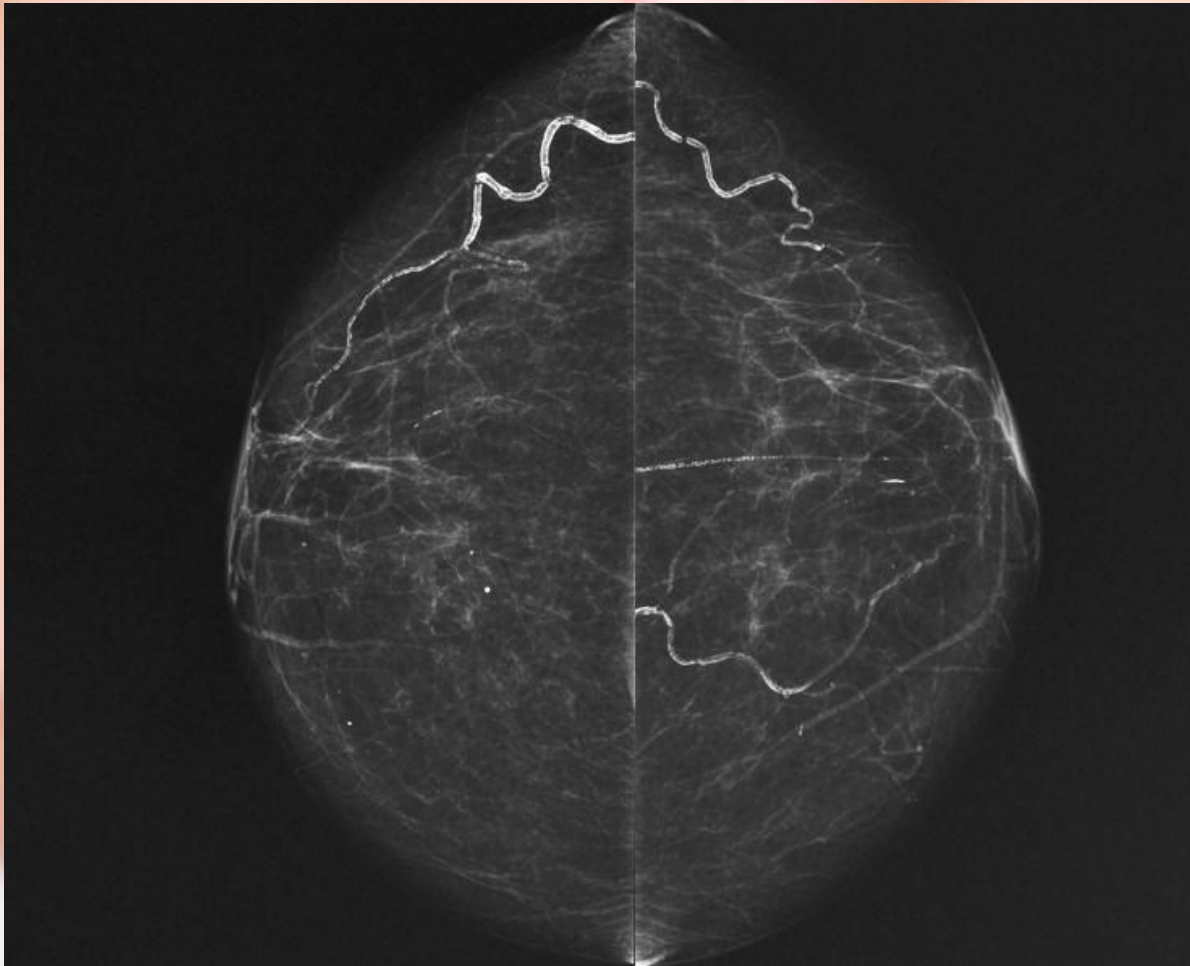
BIRADS 0

Classificação mamográfica



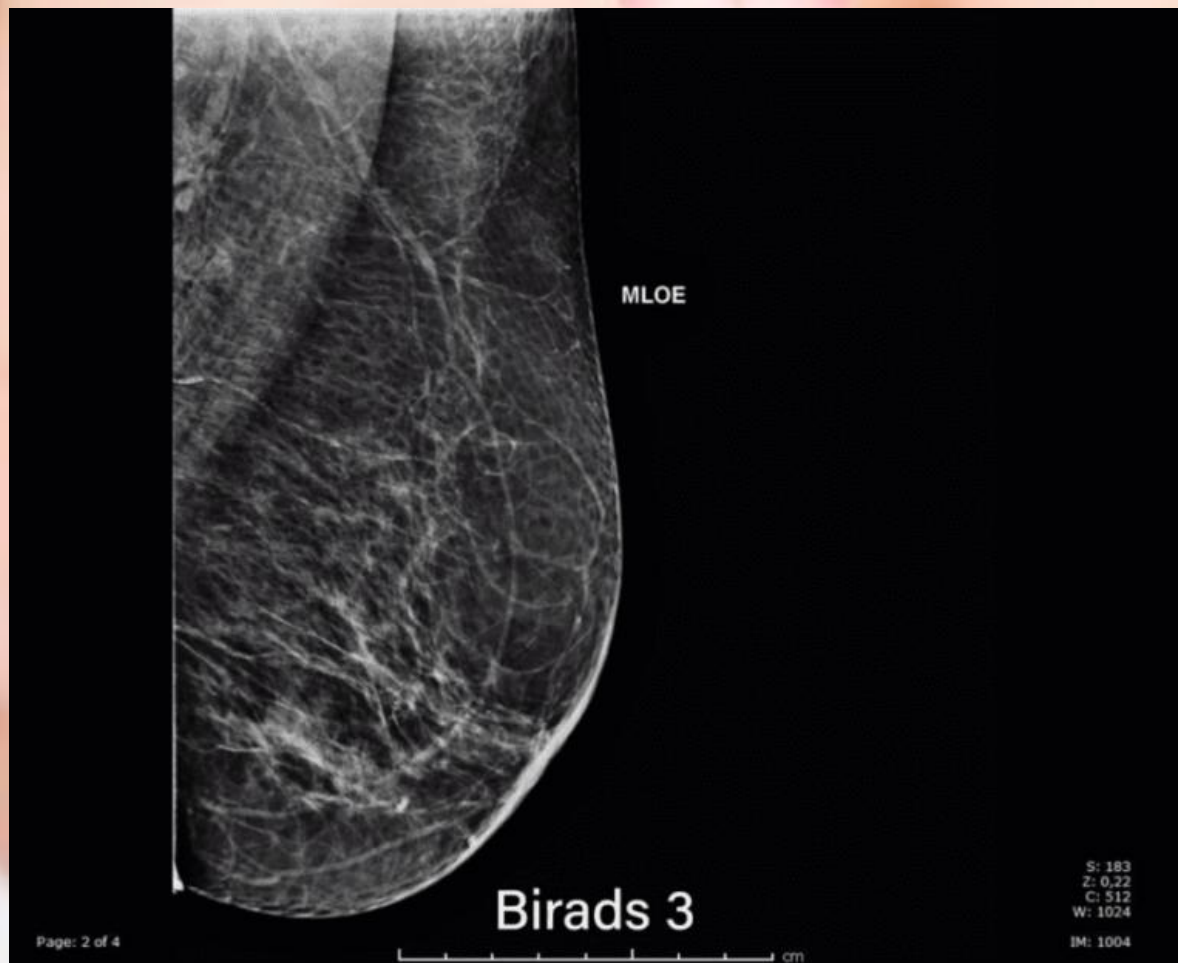
BIRADS 1

Classificação mamográfica



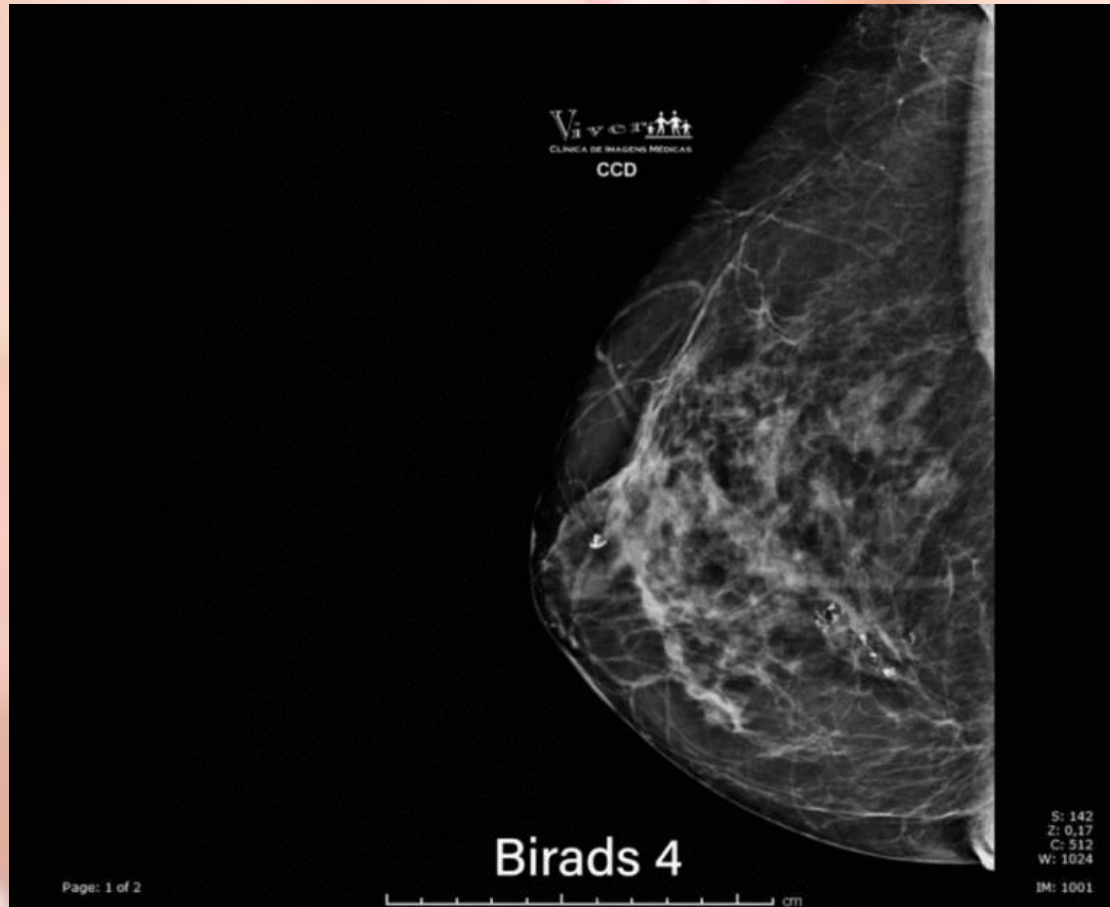BIRADS 2

Classificação mamográfica



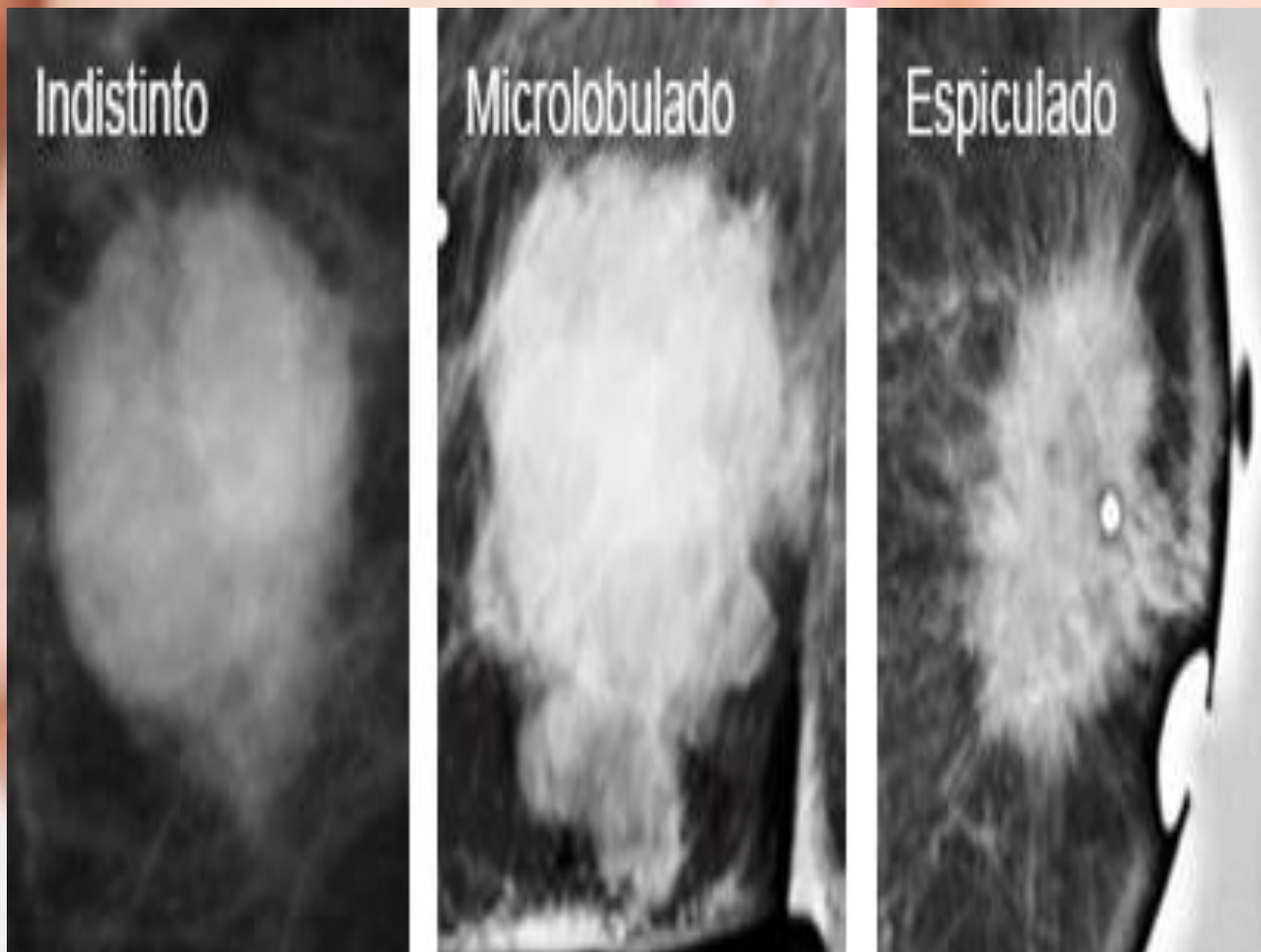
BIRADS 3

Classificação mamográfica



- **BIRADS 4A** – lesões com risco baixo de malignidade, entre 2% a 10%;
- **BIRADS 4B** – com risco moderado, entre 11 a 50%;
- **BIRADS 4C** – lesões com risco alto, entre 51 a 95%.

Classificação mamográfica

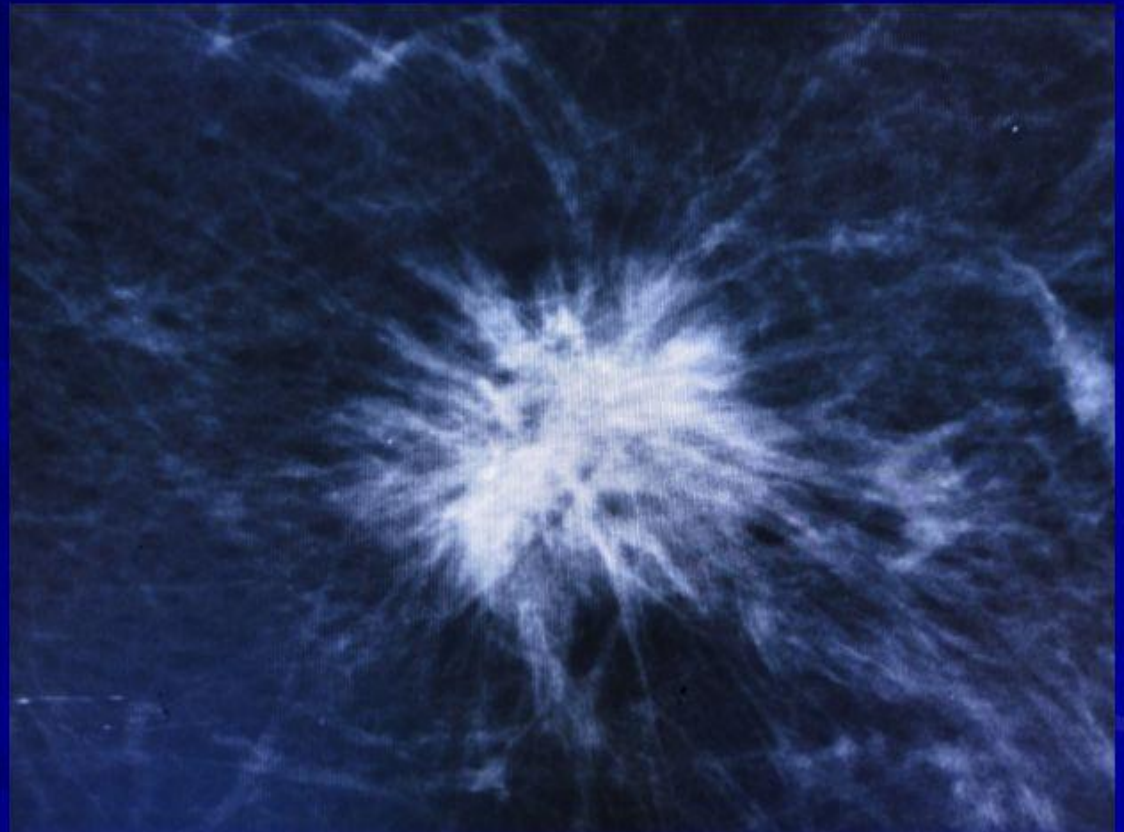


BIRADS 5

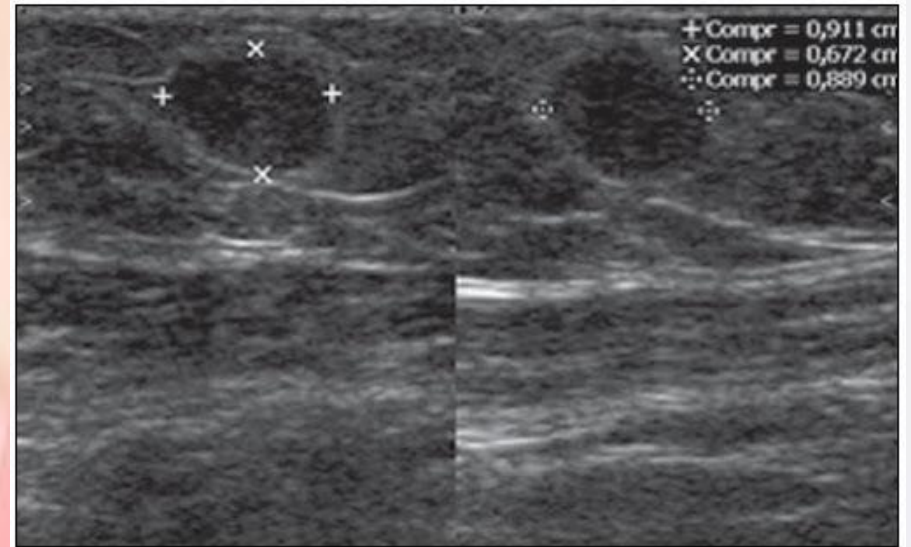
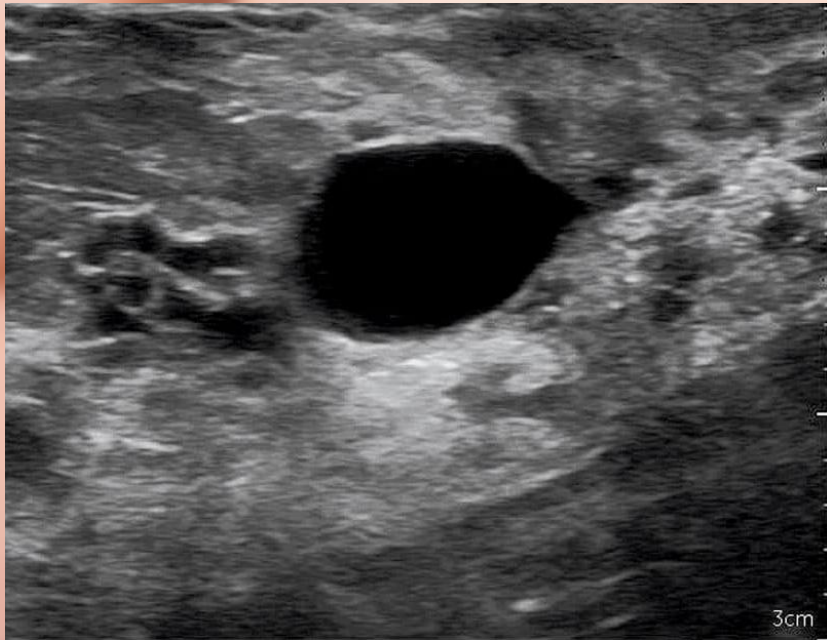
**Nódulo espiculado
com alta densidade**

Categoria 5

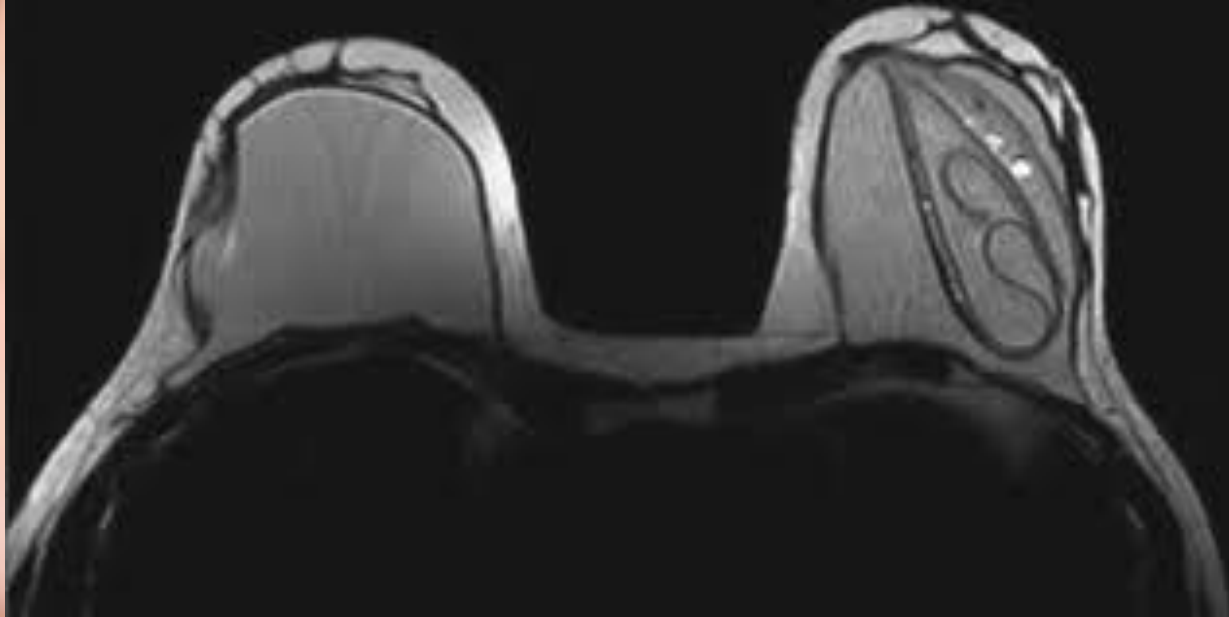
**Carcinoma Ductal
Infiltrante**



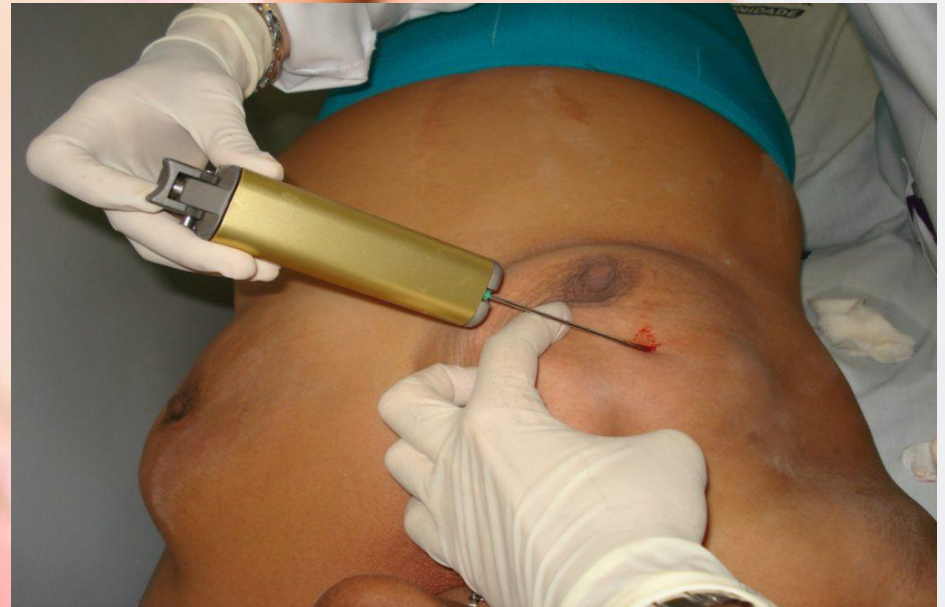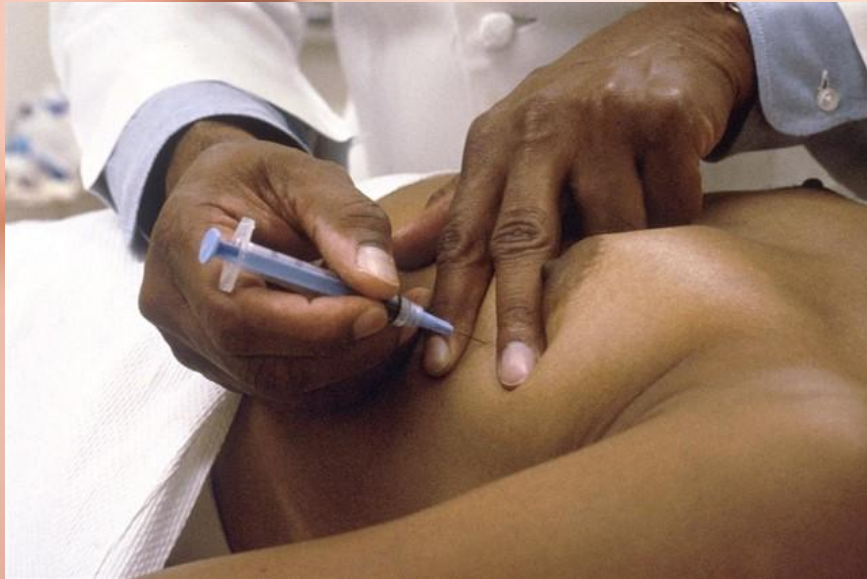Ultrassom



Ressonância magnética



Procedimientos invasivos



Imunohistoquímica

Subtipo Molecular	Imuno-Histoquímica
Luminal A	REs positivo (+) e/ou RPs positivos (+), HER2 negativo (-) e Ki67 < 14%
Luminal B	RE (+) e/ou RP (+), HER2 (-) e Ki67 ≥ 14% RE (+) e/ou RP (+) e HER2 (+) (Luminal HER2 + ou Híbrido)
HER2	RE (-) e RP (-) e HER 2 (+)
Triplo negativo	RE (-) e RP (-) e HER2 (-)

A close-up photograph of a person's hands holding a pink awareness ribbon. The person's torso is visible in the background, and the ribbon is held in front of it. The lighting is soft and natural.

Classificação

1-) Histológica

a) Não invasivo;

b) Invasivo.

2-) Molecular

a) RE;

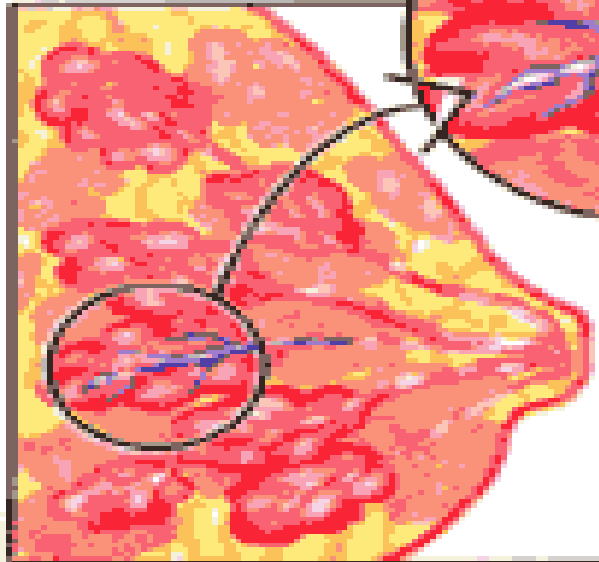
b) RP;

c) KI67;

d) HER2.

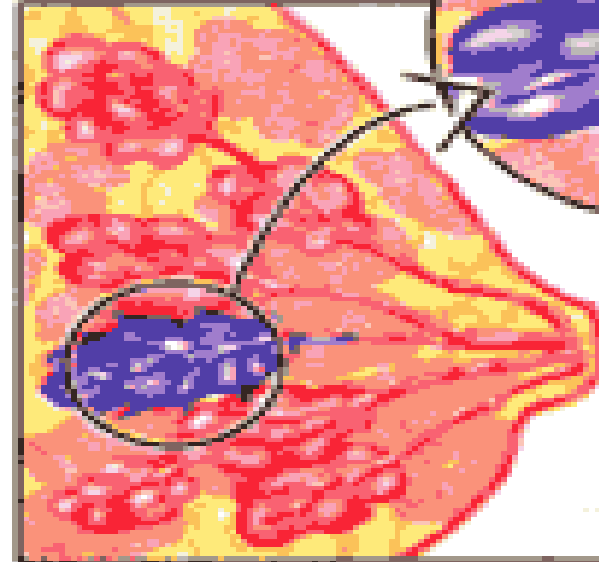
Os estágios da doença

CÂNCER NÃO-INVASIVO



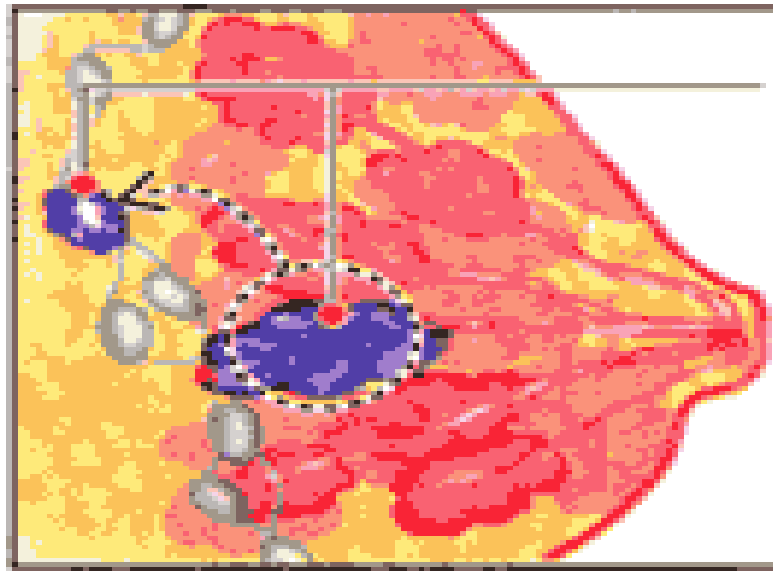
Quando as células cancerosas estão circunscritas aos ductos

CÂNCER INVASIVO



Células anormais migram dos ductos para o tecido mamário

METÁSTASE



É quando as células cancerosas migram para os linfonodos ou da corrente sanguínea e atingem outros órgãos

Estadiamento clínico

1-) TNM

ESTÁDIO	DESCRIÇÃO
Estádio I	Tumores \leq 2 cm com linfonodos negativos.
Estádio II	Tumores \leq 2 cm com linfonodos comprometidos ou tumores entre 2 e 5 cm com linfonodos negativos ou comprometidos ou tumores $>$ 5 cm com linfonodos negativos.
Estádio III	Tumores \leq 5 cm com linfonodos grosseiramente comprometido e/ou fixos (imóveis) ou tumores $>$ 5 cm com linfonodos comprometidos ou tumores que se estendem para a parede torácica e/ou pele com ou sem linfonodos envolvidos ou câncer de mama inflamatório (tipo de câncer que se assemelha a uma inflamação da mama).
Estádio IV	Metástase em algum órgão à distância (ossos, pulmão, fígado etc.).

Tratamiento

A close-up photograph of a person's hands holding a pink awareness ribbon. The person's torso is visible in the background, and their hands are in the foreground, one holding the ribbon and the other resting on their chest. The background is softly blurred.

1-) Cirúrgico

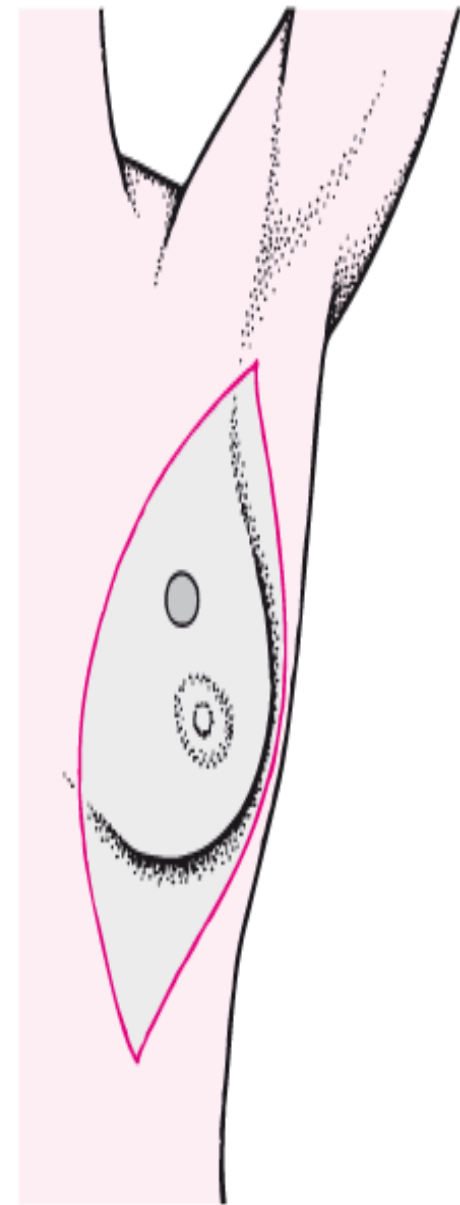
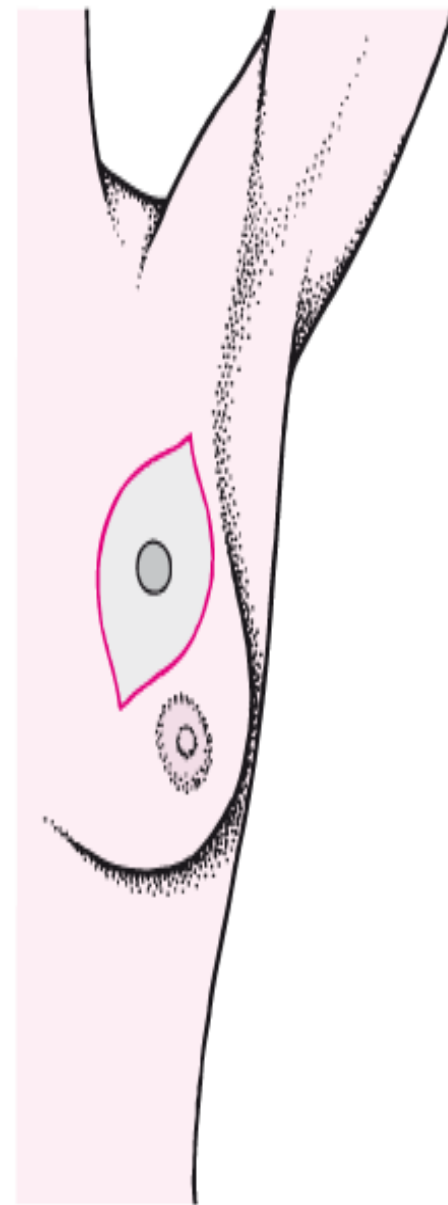
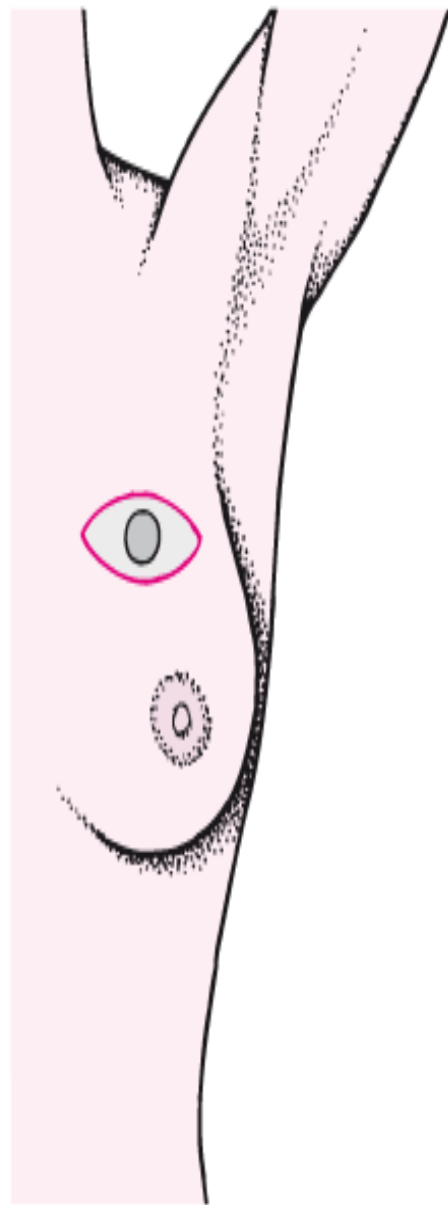
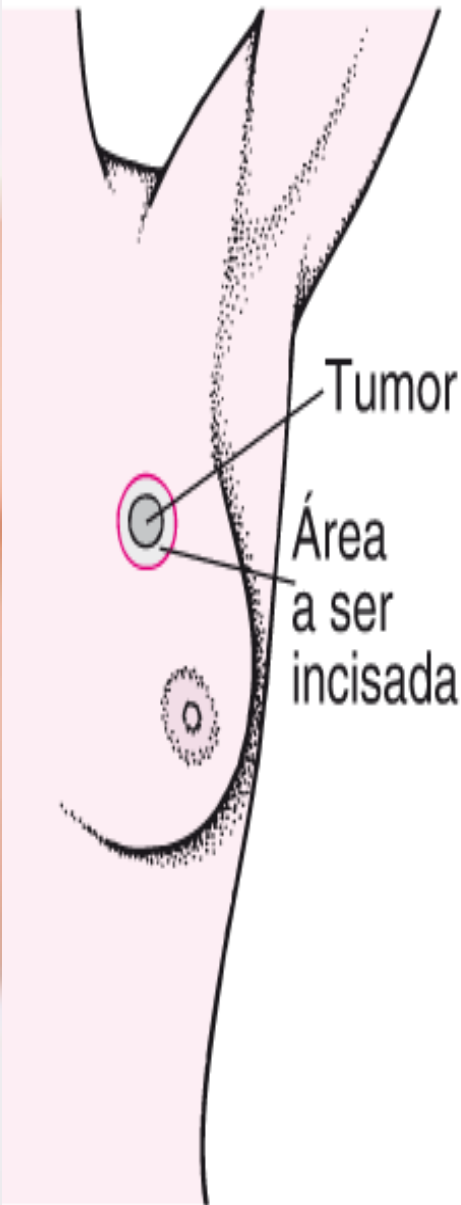a) Cirurgias conservadoras;

b) Mastectomias;

c) Cirurgia axilar(linfonodo sentinela).

Cirurgia conservadora de mama

Remoção da mama

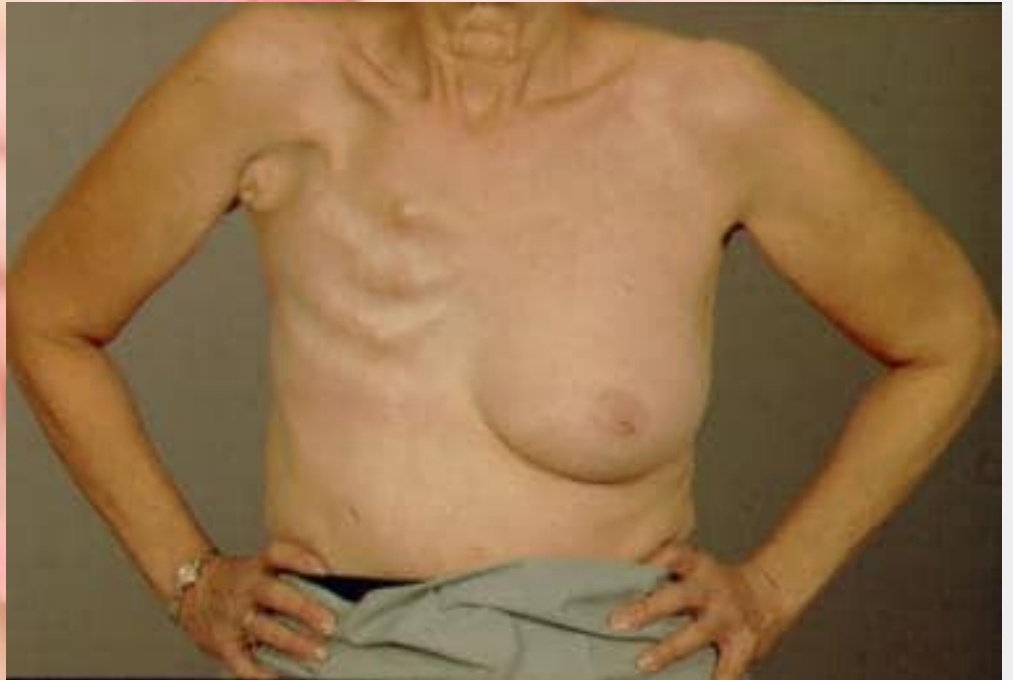
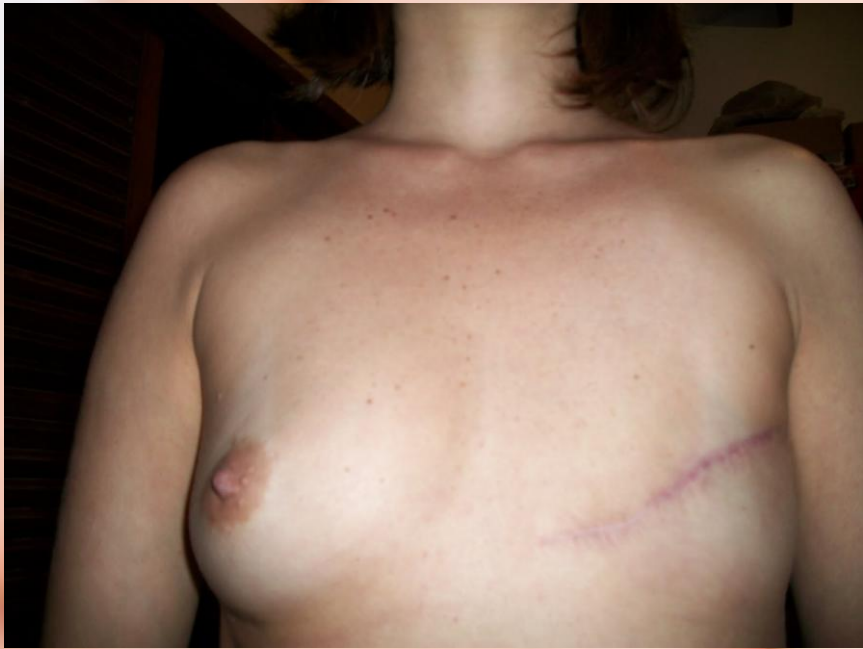

Lumpectomia

Excisão ampla

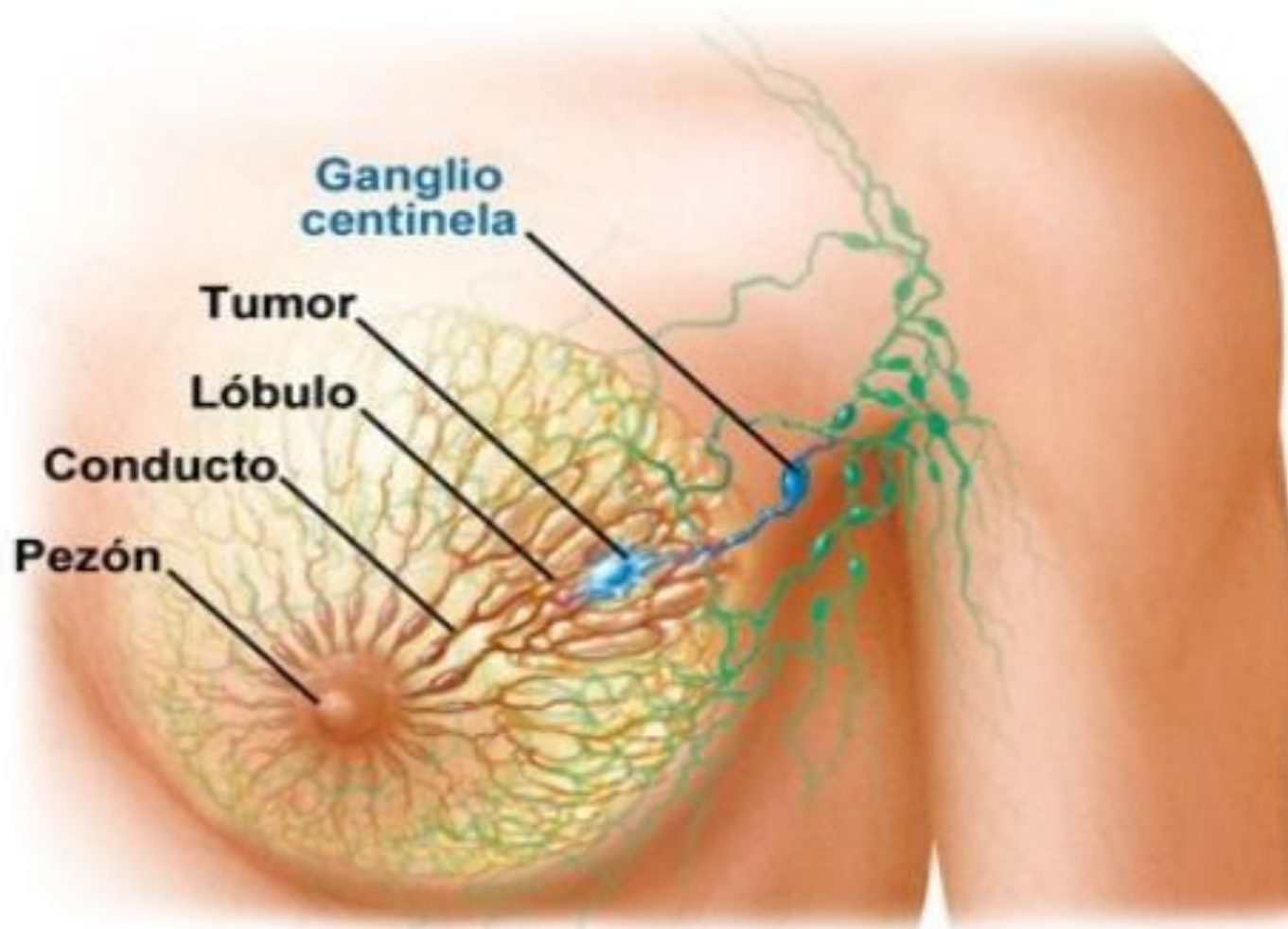
Quadrantectomia

Mastectomia

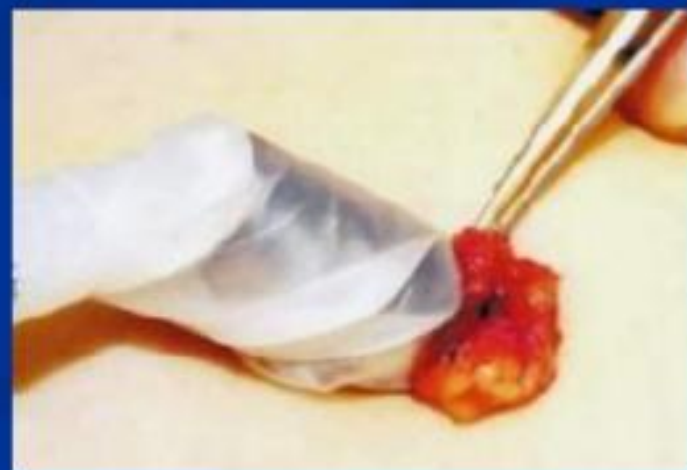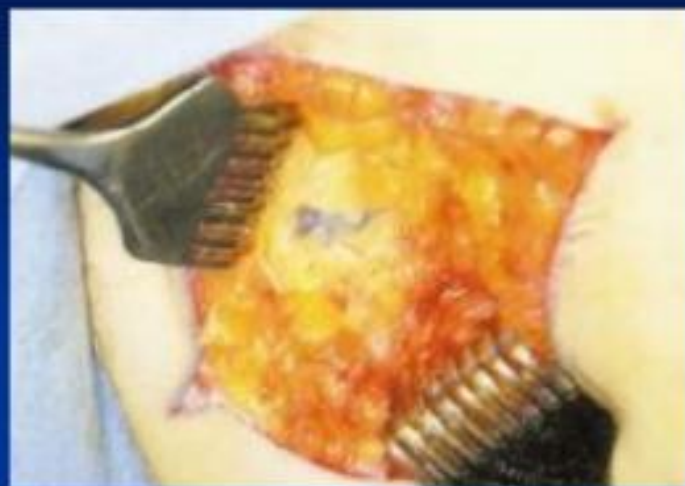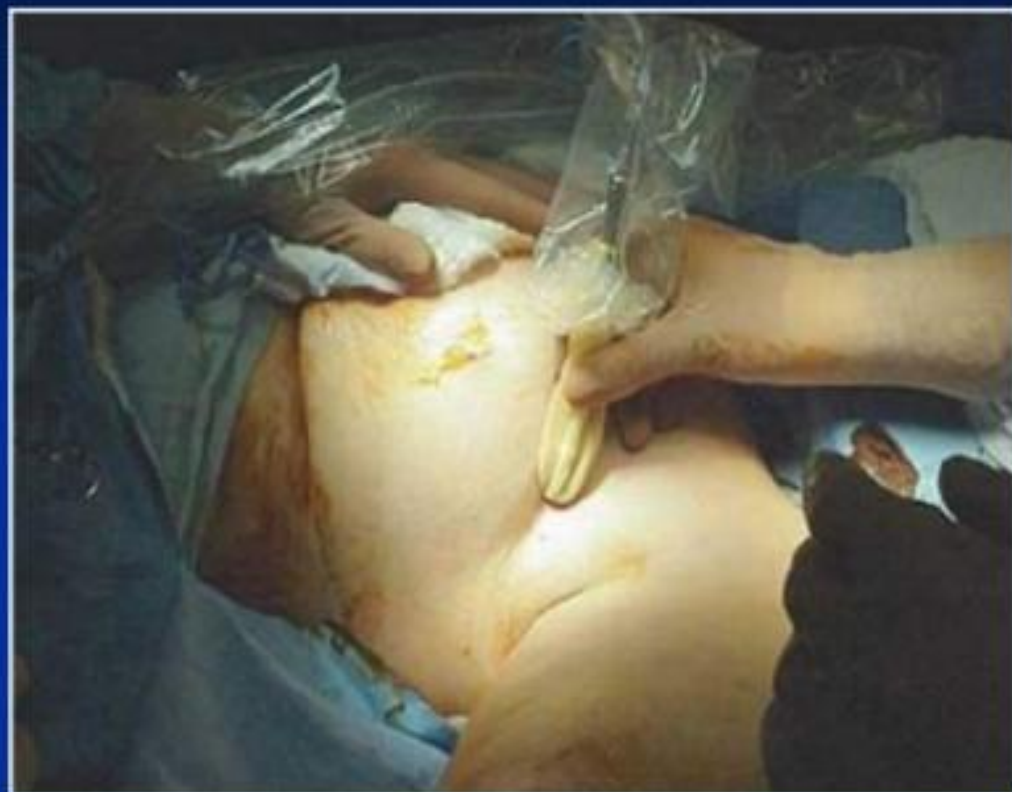


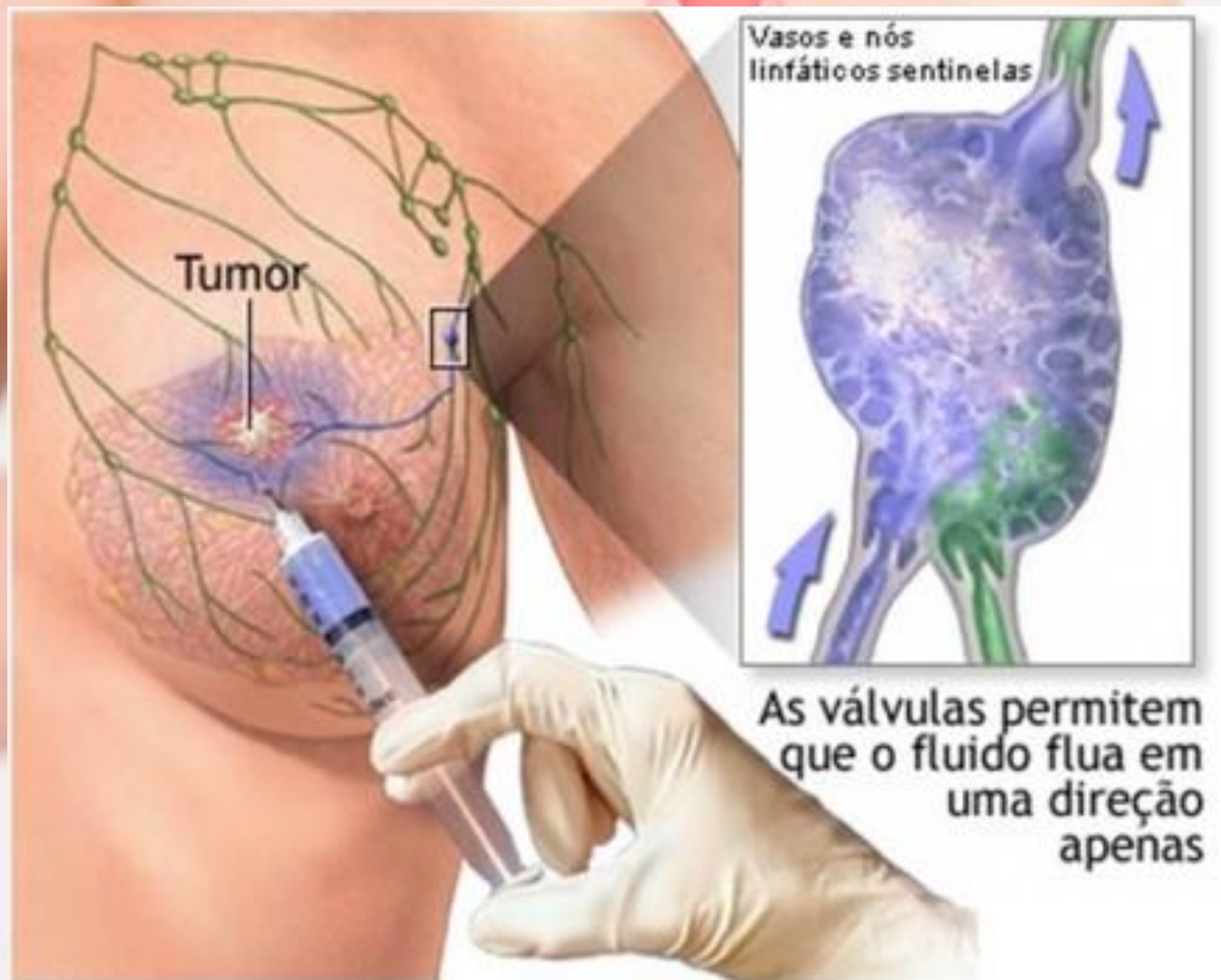
Linfonodo sentinela

Prof. Emanuel



Pesquisa intra-operatória





Tratamento

A close-up photograph of a person's hands holding a pink awareness ribbon. The person's torso is visible in the background, and the hands are in the foreground, one holding the ribbon and the other resting on the person's chest. The background is softly blurred.

2-) Quimioterapia

a) Neoadjuvante;

b) Adjuvante;

c) Paliativa;

d) Terapias alvo;

Tratamento

A close-up photograph of a person's hands holding a pink awareness ribbon. The person's torso is visible in the background, and the hands are in the foreground, one holding the ribbon and the other resting on the person's chest. The background is softly blurred.

3-) Radioterapia:

a) Indicações.

4-) Hormonioterapia:

a) Tamoxifeno;

b) Inibidores da aromatase.

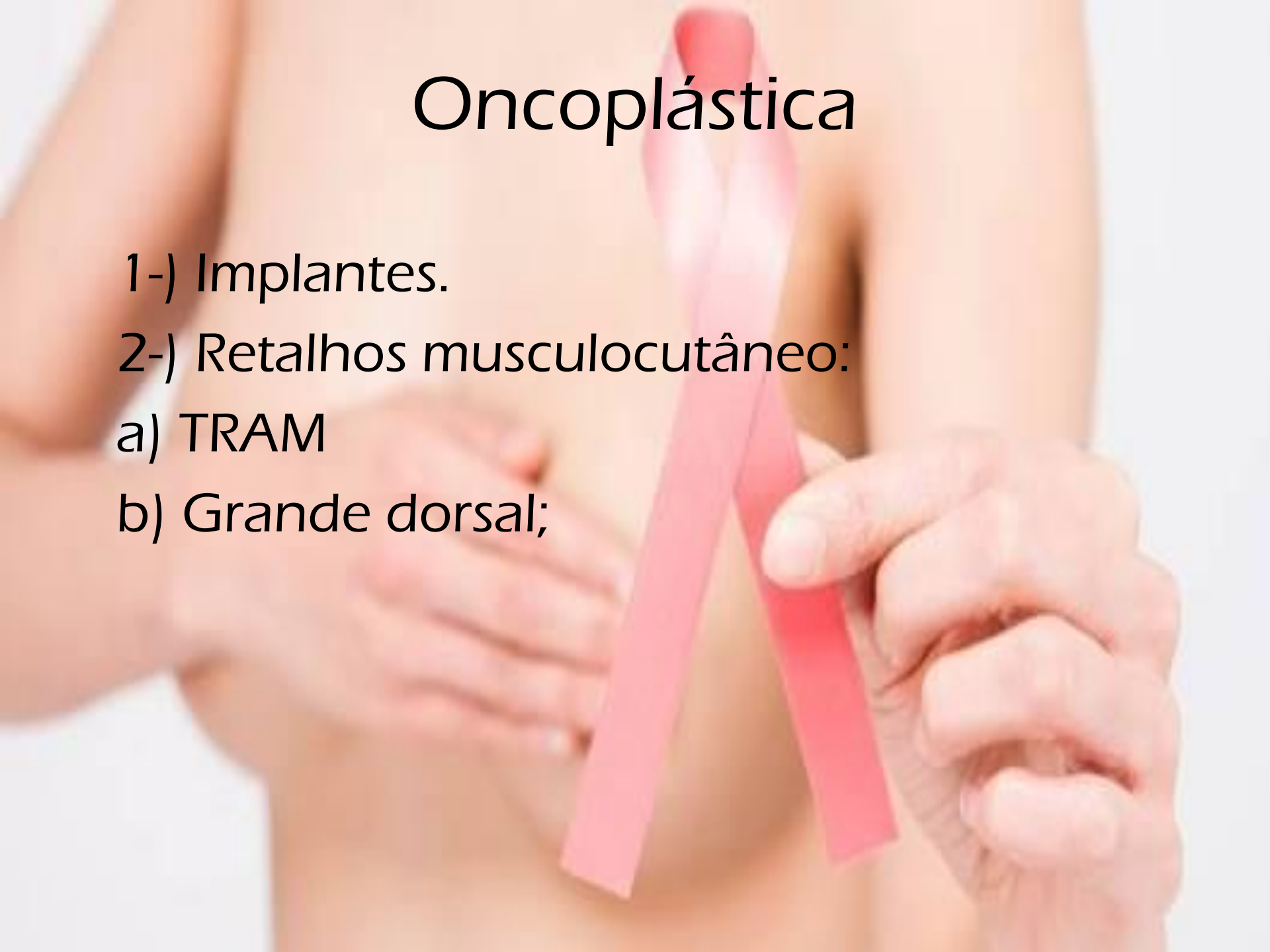Oncoplástica

1-) Implantes.

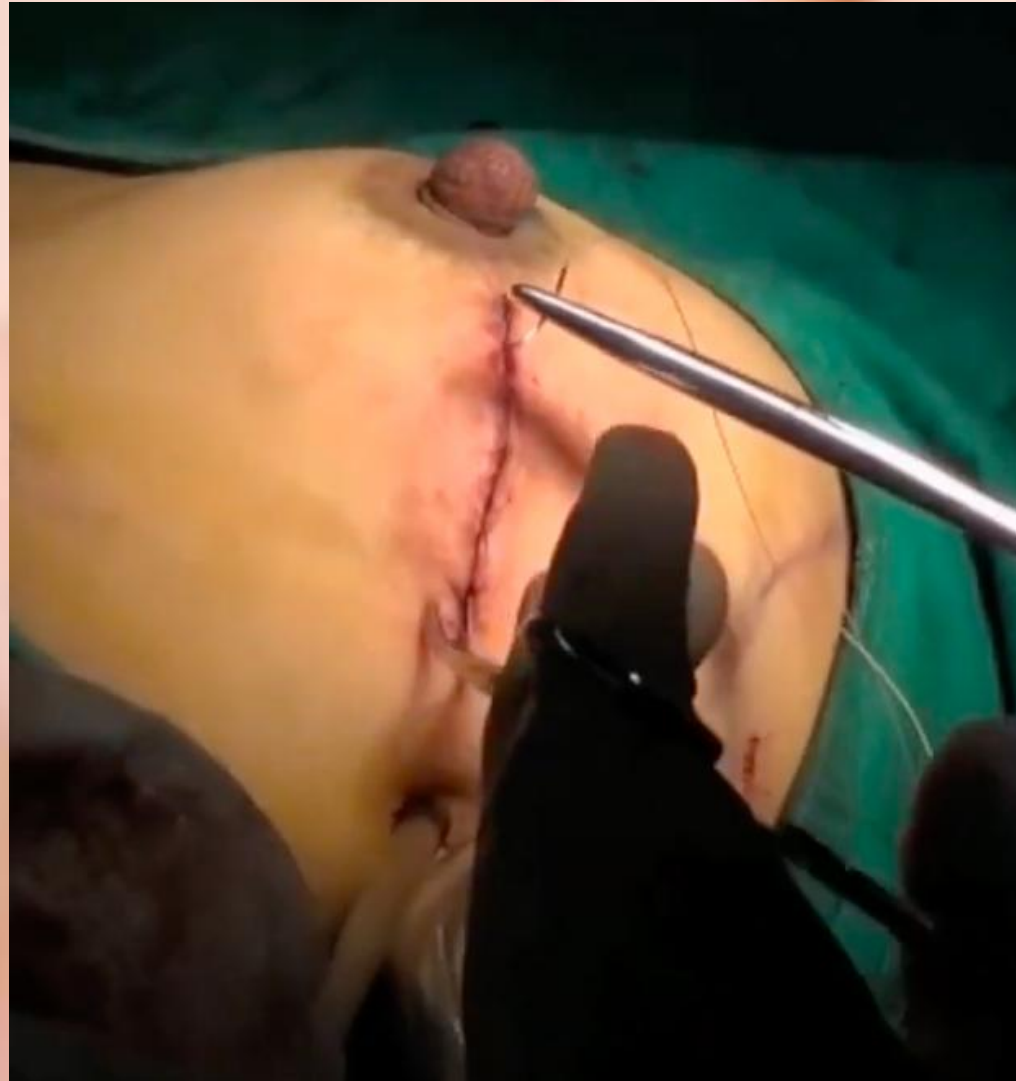2-) Retalhos musculocutâneo:

a) TRAM

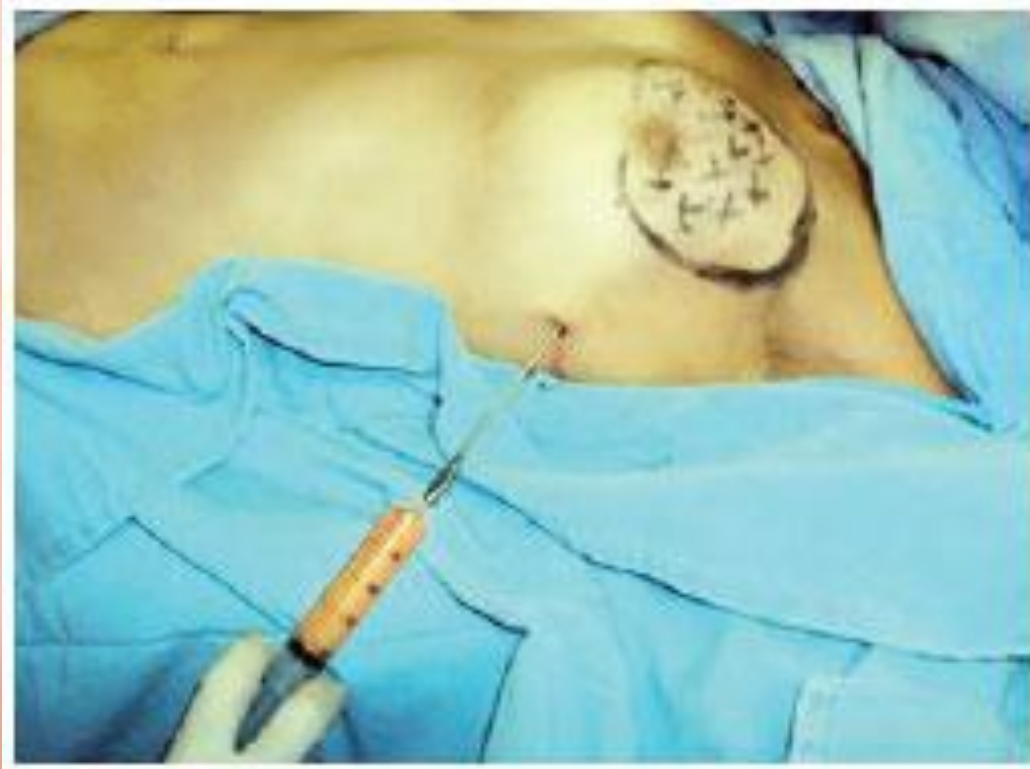b) Grande dorsal;

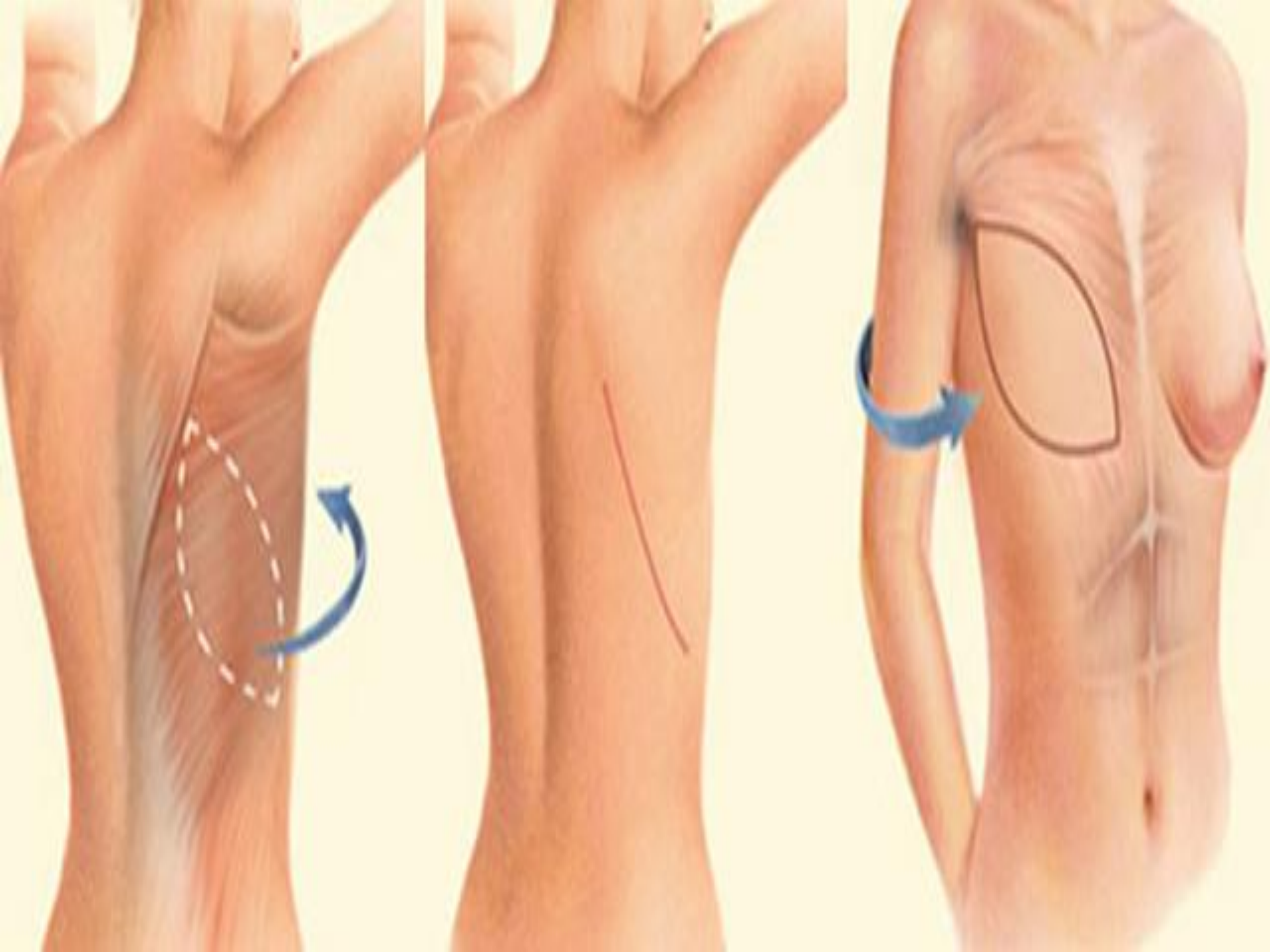

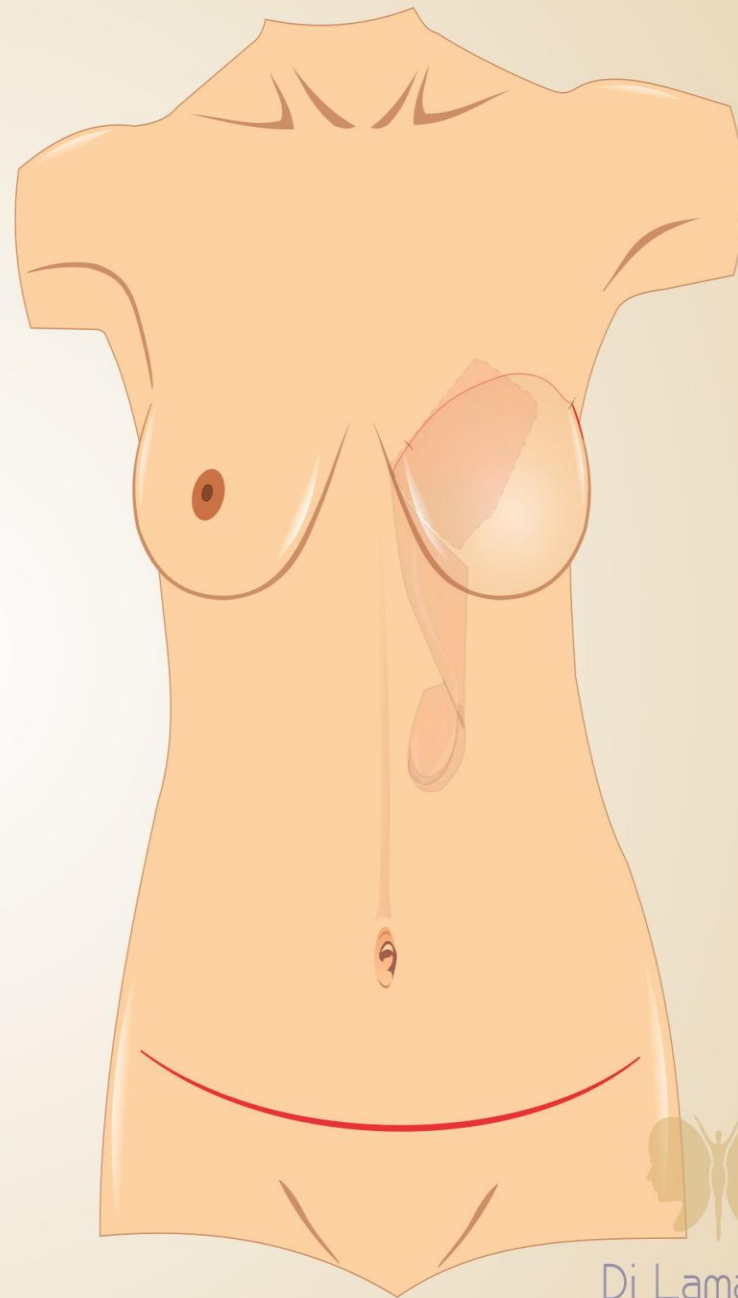
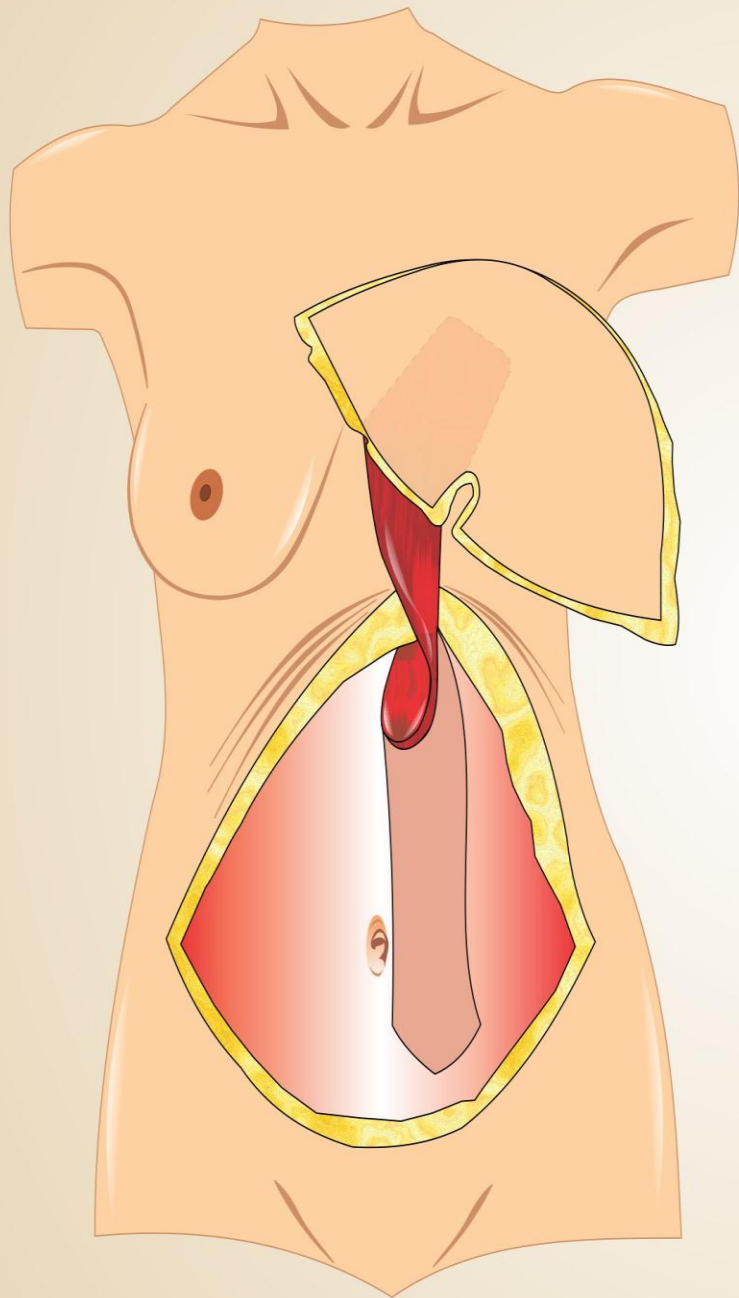
Reconstrução com implante



Lipoenxertia mamária



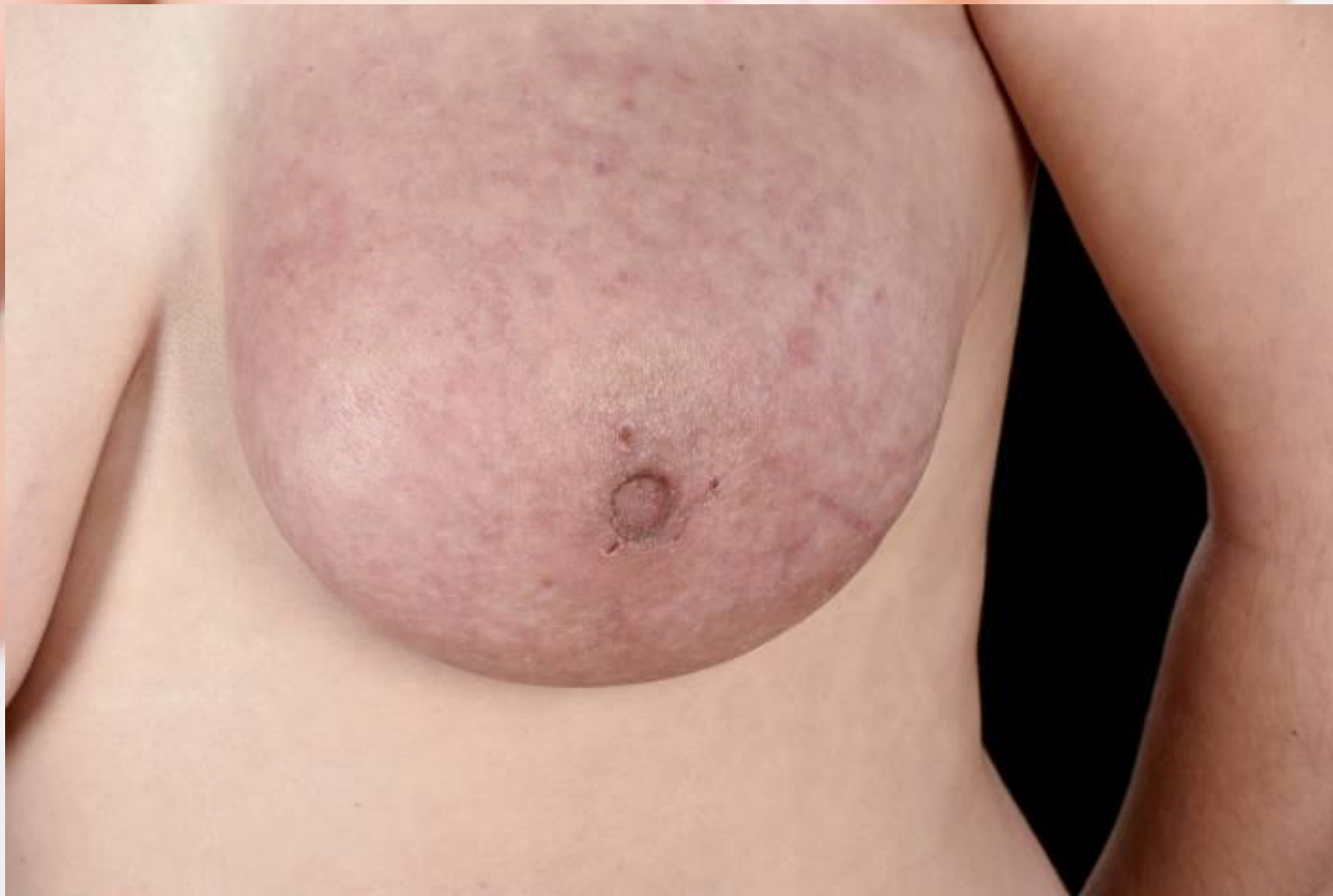




Situações especiais

- 1-) Câncer de mama e gravidez.
- 2-) Câncer de mama na paciente jovem;
- 3-) Câncer de mama na paciente idosa;
- 4-) Carcinoma inflamatório*;
- 5-) Câncer de mama no homem.

Carcinoma Inflamatório



A close-up photograph of a person's hands holding a pink awareness ribbon. The person's torso is visible in the background, and their hands are in the foreground, one holding the top of the ribbon and the other holding the bottom. The ribbon is a vibrant pink color and is held in a way that it forms a loop. The background is a plain, light color.

**Seguimento das pacientes
tratadas de câncer de mama**



Você tem feito a mamografia?

OUTUBRO ROSA
mês de conscientização
sobre o câncer de mama



Obrigada!!